




Cirugía Española



www.elsevier.es/cirugia

OR-012 - EMBOLIZACIÓN ARTERIAL PREOPERATORIA EN CIRUGÍA PANCREÁTICA COMO ESTRATEGIA DE OPTIMIZACIÓN EN EL TRATAMIENTO DE TUMORES PANCREÁTICOS CON AFECTACIÓN ARTERIAL

Busquets, Juli; Serrano Navidad, Mónica; Secanella, Luis; Escalante, Elena; Alba, Esther; Ruiz-Osuna, Sandra; Peláez, Nuria; Fabregat, Juan

Hospital Universitari de Bellvitge, L'Hospitalet de Llobregat.

Resumen

Objetivos: La embolización-arterial-preoperatoria puede emplearse como estrategia para incrementar el flujo vascular hepático previo a la cirugía, aumentando así la resecabilidad de los tumores pancreáticos con afectación arterial y eludiendo la necesidad de una reconstrucción vascular intraoperatoria. Su empleo, sin embargo, es controvertido debido a la limitada evidencia de resultados en cirugía pancreática oncológica. El objetivo de este estudio es analizar los resultados de la realización de una embolización arterial preoperatoria como parte del tratamiento quirúrgico con intención curativa de tumores pancreáticos con afectación arterial.

Métodos: Realizamos un análisis retrospectivo sobre una base de datos prospectiva de los resultados posoperatorios de pacientes sometidos a cirugía pancreática con resección arterial y embolización arterial preoperatoria.

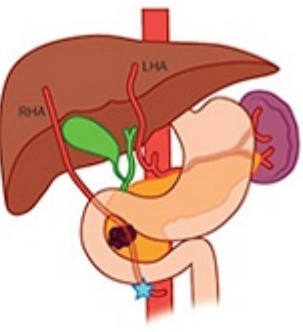
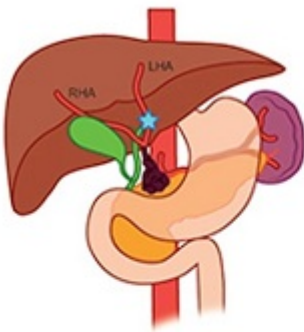
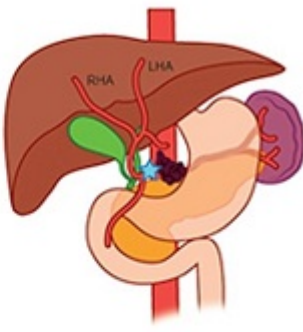
Resultados: Se realizó embolización-preoperatoria en 16 pacientes que presentaban afectación arterial por tumores de páncreas. En tres de ellos se evidenció enfermedad irresecable durante la cirugía y dos necesitaron embolización secuencial hepática y gástrica en dos sesiones diferentes. En los otros 11, la indicación de la cirugía fue por cáncer de páncreas en 9 pacientes, colangiocarcinoma distal en 1 paciente y tumor neuroendocrino pancreático en 1 paciente. La embolización arterial se realizó por afectación tumoral sobre la arteria-hepática-derecha accesoria (4 pacientes), arteria-hepática-izquierda (1 paciente) y arteria-hepática-común (6 pacientes). Dos casos presentaron migración del *plug* vascular tras la embolización, sin repercusión clínica. Las técnicas quirúrgicas realizadas fueron duodenopancreatectomía-cefálica (5 pacientes) y pancreatectomía-distal (6 pacientes). Se realizó resección del tronco-celiaco en 6 casos, arteria-hepática-derecha-accesoria en 4 casos y arteria-hepática-común en 1 caso, el cual requirió una anastomosis arterial. Dos pacientes presentaron complicaciones mayores a Clavien Dindo IIIa. No hubo mortalidad posoperatoria a 30 días de la intervención.

Tabla 1. Datos preoperatorios y posoperatorios

	Edad (años)	Sexo	Indicación	Arterias embolizadas	Días-desde embolización hasta-IQ	Técnica- quirúrgica	Anastomosis arterial	Morbilidad	Mortalidad	Es ho (d
1	65	Hombre	Adenocarcinoma pancreático	AHD- (origen- AMS)	27	DPC-+- resección- AHD	No	No	No	7
2	48	Hombre	Tumor neuroendocrino pancreático	AHC	10	PD-+- resección- TC	No	Sí	No	24
3	68	Mujer	Colangiocarcinoma	Arteria- hepática izquierda- media	22	DPC-+- resección- AHC	Sí	Sí	No	13
4	58	Hombre	Adenocarcinoma pancreático	AHC	14	PD-+- resección- TC	No	Sí	No	35
5	65	Hombre	Adenocarcinoma pancreático	AHD (origen- AMS)	32	DPC-+- resección- AHD	No	No	No	7
6	75	Hombre	Adenocarcinoma pancreático	AHC	6	PD-+- resección- TC	No	Sí	No	7
7	63	Hombre	Adenocarcinoma pancreático	AHC	20	PD-+- resección- TC	No	Sí	No	15
8	60	Mujer	Carcinosarcoma pancreático	AHD- (origen-TC)	20	DPC-+- resección- AHD	No	No	No	7
9	79	Hombre	Carcinoma acinar pancreático	AHD- (origen- AMS)	27	DPC-+- resección- AHD	No	Sí	No	13

10 75	Mujer	Adenocarcinoma pancreático	AHC	21	PD-+-resección- No TC	Sí	No	31
11 66	Mujer	Adenocarcinoma pancreático	AHC	20	PD-+-resección No TC	Sí	No	13

AHD, Arteria-hepática-derecha; -AHC; -Arteria-hepática-común; AMS, Arteria-mesentérica-superior; TC, tronco-cefálica; PD, Pancreatectomía-distal.

			
Surgery	Pancreatoduodenectomy plus aberrant right hepatic artery resection	Pancreatoduodenectomy plus common hepatic artery resection	Splenopancreatectomy plus celiac trunk resection
Preoperative embolization	Right hepatic artery embolization	Left hepatic artery embolization	Common hepatic embolization
Arterial reconstruction	No	Hepatic to hepatic arterial anastomosis	No
Neoplasm	4 PDAC	1 CHC	5 PDAC-1 PNET

Conclusiones: La embolización arterial preoperatoria previa a la cirugía pancreática por tumores pancreáticos con afectación arterial es segura y puede contribuir a ampliar las indicaciones quirúrgicas en pacientes seleccionados.