CIR ESP. 2022;100(Espec Congr 2):306

Cirugía Española

www.elsevier.es/cirugia

OR-124 - ALPPS-TORNIQUETE: ANÁLISIS DE LA MORBIMORTALIDAD Y LA SUPERVIVENCIA TRAS 10 AÑOS DE EXPERIENCIA DE UNA TÉCNICA ORIGINAL

Robles-Campos, Ricardo; López Conesa, Asunción; Brusadin, Roberto; López López, Víctor; Gómez Valles, Paula; Cayuela Fuentes, Valentín; Cerezuela Fernández de Palencia, Álvaro; Navarro Barrios, Álvaro

Hospital Universitario Virgen de la Arrixaca, Murcia.

Resumen

Objetivos: En el año 2012 se describió una técnica ALPPS en 25 pacientes en la revista *Annals of Surgery* en 25 pacientes con una morbilidad grave del 12%. En este mismo año se describió una variante técnica de la misma, original en el Hospital Clínico Universitario Virgen de la Arrixaca de Murcia que consistía en asociar una ligadura portal a un torniquete para ocluir la circulación a través de colaterales intrahepáticos (Tourniquet-ALPPS). El objetivo de este trabajo es presentar los resultados de morbimortalidad y supervivencia tras 10 años de uso de la primera modificación técnica de ALPPS con el objetivo de disminuir la agresividad de la 1ª intervención.

Métodos: Análisis retrospectivo de los resultados de la técnica tras 80 casos de ALPPS-Torniquete. Se realizó un análisis comparativo entre los primeros 40 pacientes intervenidos mediante esta técnica y el segundo periodo con otros 40 pacientes mediante chi cuadrado para las variables cualitativas y U Mann-Whitney para las cuantitativas independientes. Técnica quirúrgica: durante la primera intervención se realiza en primer lugar una ligadura portal derecha asociada a la colocación del torniquete en dos posiciones diferentes. Para una hepatectomía derecha (HD) en el segundo tiempo, tras la extirpación de las lesiones del lóbulo izquierdo se coloca el torniquete en la línea de Cantlie mediante maniobra de *hanging*. Se realiza un surco a este nivel y se pasa el torniquete extraglissoniano derecho para evitar la oclusión de arteria hepática derecha. En el caso de realizar una triseccionectomía derecha en el segundo tiempo, el torniquete se coloca en la cisura umbilical entre la vena suprahepática media e izquierda, se pasa por el receso de Rex y se pasa extraglissoniano izquierdo anudando el torniquete en la cisura umbilical.

Resultados: Desde el año 2011, 80 pacientes se han intervenido mediante esta técnica o sus variantes. La mediana de edad fue de 62 (IQR: 56-69) años. El diagnóstico más común ha sido metástasis hepáticas de cáncer colorrectal (MHCCR), en 58 pacientes. En cuanto a la comparación entre grupos, se evidenciaron diferencias en el riesgo quirúrgico del paciente, la técnica quirúrgica utilizada, el volumen del futuro remanente en el primer tiempo y el incremento de volumen entre ambos tiempos. La cirugía fue más agresiva en el primer periodo con una mayor tasa de resección de venas cava y porta, que se relacionó un número mayor de complicaciones graves en este grupo. Sin embargo, la tasa de transfusiones fue superior en el segundo tiempo durante el segundo periodo y la mortalidad fue similar en ambos periodos de la serie. Por último, la supervivencia global y libre de enfermedad tampoco mostraron diferencias significativas entre los grupos comparados.

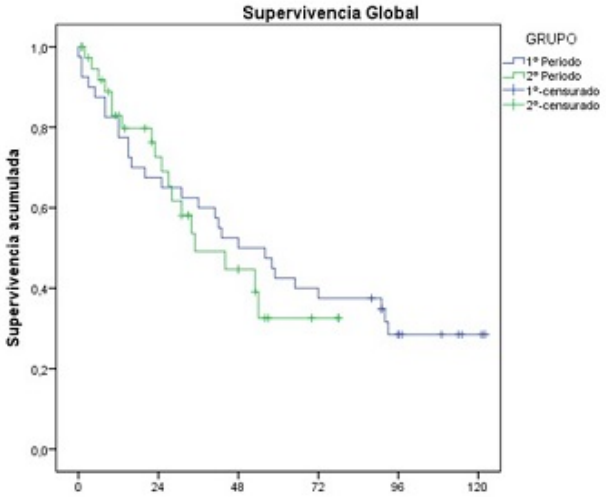

	Mediana Supervivencia	p
Primer periodo (2011-2014)	48 (23,28-72,72)	0,685
Segundo periodo (2015-2022)	35 (16,73-53,27)	
Global	44 (25,40-62,60)	

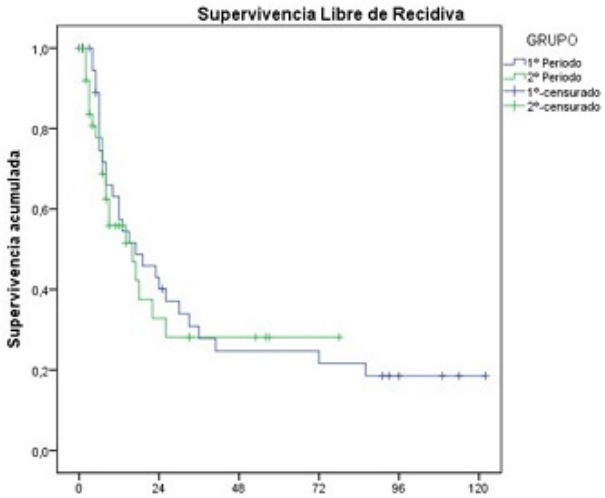

	Mediana Supervivencia	p
Primer periodo (2011-2014)	17 (4,30-29,71)	0,729
Segundo periodo (2015-2022)	15 (5,34-25,61)	
Global	16 (10,01-21,99)	

Conclusiones: ALPPS-Torniquete ofrece una alternativa menos agresiva que ALPPS u otras técnicas de regeneración hepática rápida. Con la experiencia y gracias a la selección de pacientes, se ha conseguido reducir la tasa de complicaciones graves tras el segundo tiempo quirúrgico en nuestra serie.

0009-739X © 2022 AEC. Publicado por Elsevier España, S.L.U. Todos los derechos reservados