




Cirugía Española



www.elsevier.es/cirugia

P-189 - TRICOBEOZOAR GÁSTRICO: UNA CAUSA INFRECUENTE DE DOLOR ABDOMINAL

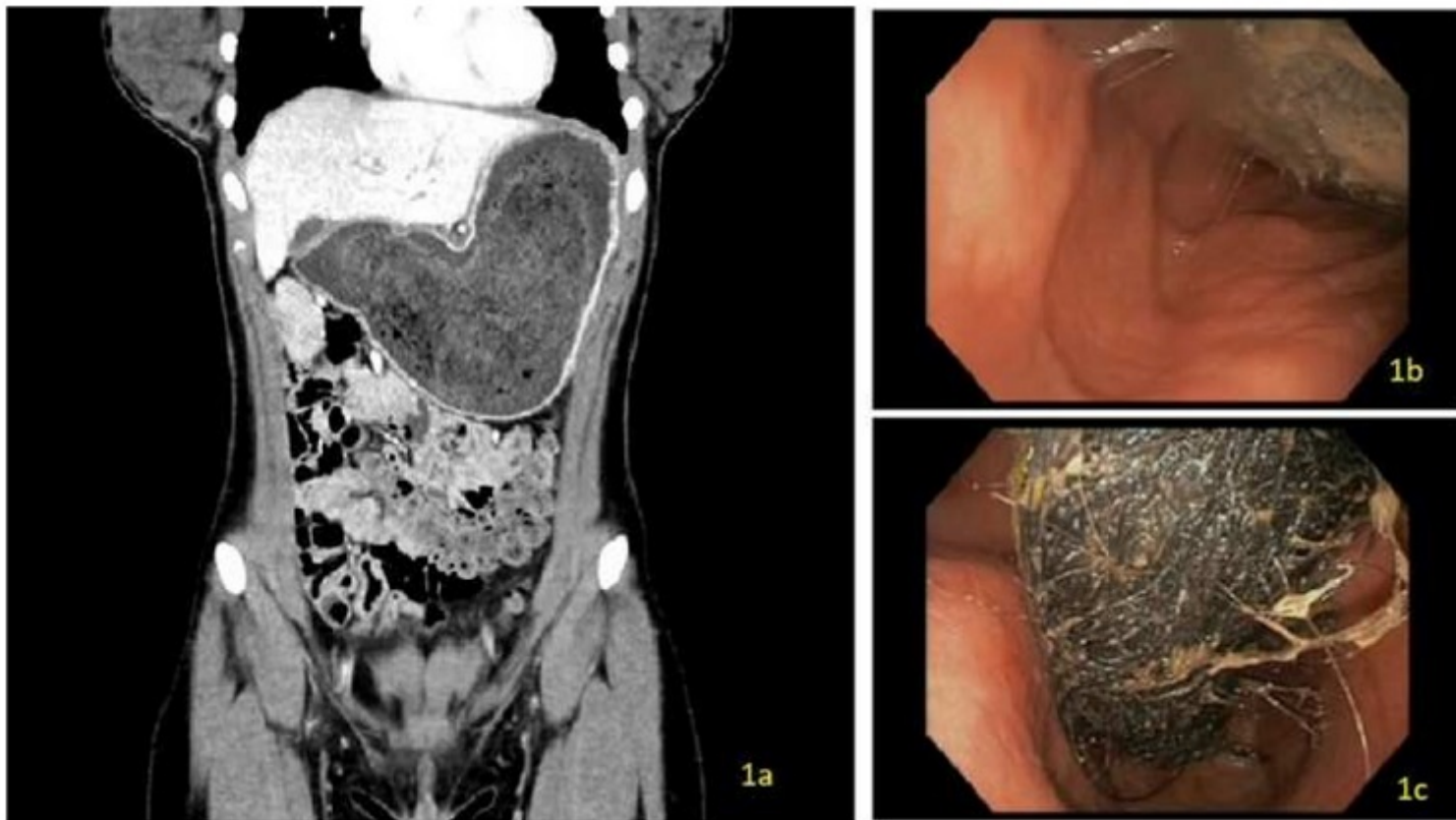
González Prado, Cristina; Viana Miguel, Mar; Parra, Romina; Valero, Xandra; Muñoz, Nerea; Álvarez, Miguel Ángel; Polanco, Lucia; Otero, Michelle

Hospital Universitario, Burgos.

Resumen

Introducción: Los bezoares gástricos se definen como cuerpos extraños compuestos material ingerido, siendo el pelo en el caso de tricobezoares. Son una entidad infrecuente cuyo diagnóstico se suele llevar a cabo tras la realización de una endoscopia digestiva alta.

Caso clínico: Se presenta el caso clínico de una mujer de 16 años con antecedentes personales de síndrome ansioso-depresivo. Acude a consultas de Digestivo por dolor abdominal tipo cólico y distensión abdominal de meses de evolución sin otra clínica acompañante. Se realiza TAC abdominal en el que se evidencia pared gástrica hipercaptante con grosor disminuido y desaparición completa de pliegues gástricos. Los hallazgos sugieren presencia de bezoar con gastritis atrófica secundaria. Se decide completar estudio con gastroscopia en el que tras pasar el cardias se aprecia tricobezoar que ocupa fundus y cuerpo con extensión hasta antro proximal. Tras estos hallazgos se contacta con Cirugía General, decidiéndose por intervención quirúrgica. Se realiza gastrotomía y extracción de tricobezoar en su totalidad. El posoperatorio transcurre de manera favorable, siendo dada de alta al 2º día tras cirugía.



Discusión: Los bezoares gástricos presentan una incidencia del 0,3% en las endoscopias digestivas altas. La clínica que presenta en general es inespecífica. La tricotilomía es trastorno de conducta que consiste en el arrancamiento compulsivo del cabello, el cual se puede relacionar con el acto de la ingesta del vello (tricofagia) pudiendo desembocar en obstrucciones intestinales por tricobezoares. Los tricobezoares son masas de pelo no digerido que se encuentran en el tracto gastrointestinal, normalmente en el estómago. Ocurren en pacientes con trastornos psiquiátricos y su presentación clínica es de dolor abdominal, vómitos, pérdida de apetito y alopecia. Para su diagnóstico se requiere una endoscopia digestiva alta para la obtención de muestras. El tratamiento puede ser médico, endoscópico o quirúrgico.