



Cirugía Española



www.elsevier.es/cirugia

P-146 - GIST GÁSTRICO ABSCESIFICADO: UN CASO INFRECLENTE

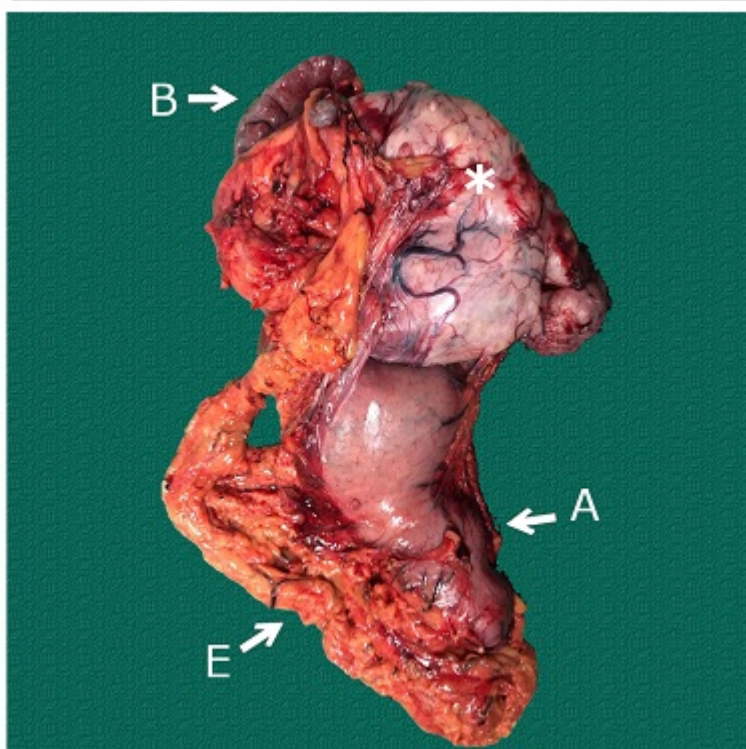
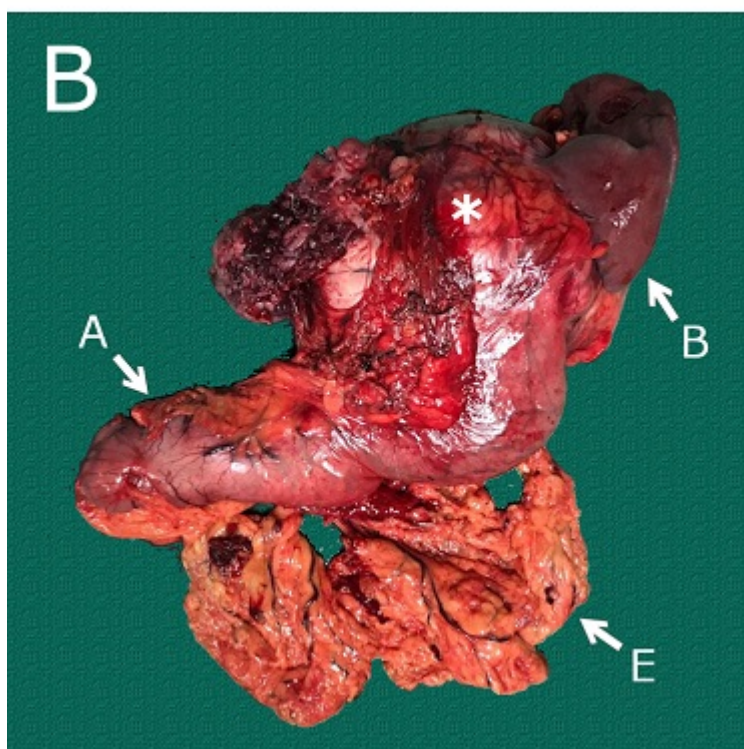
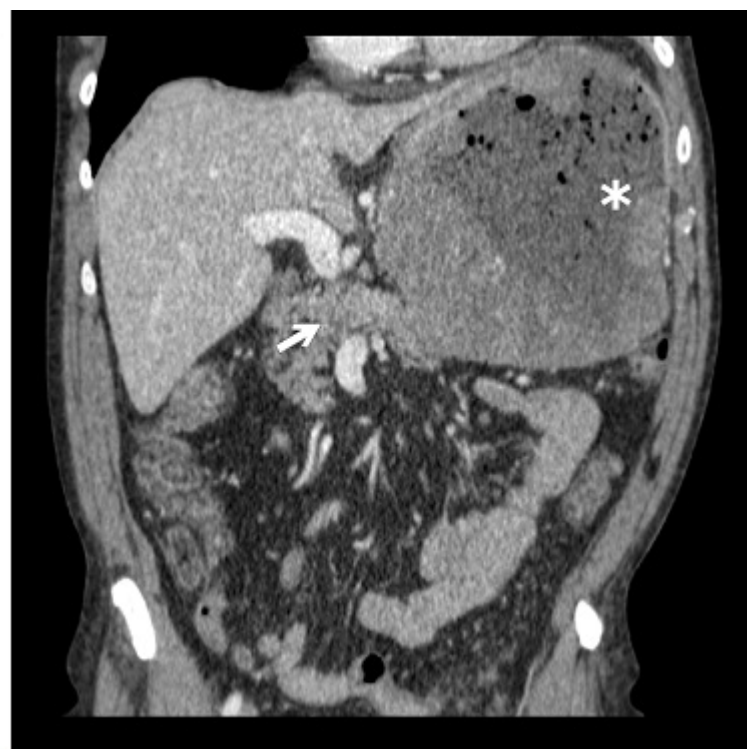
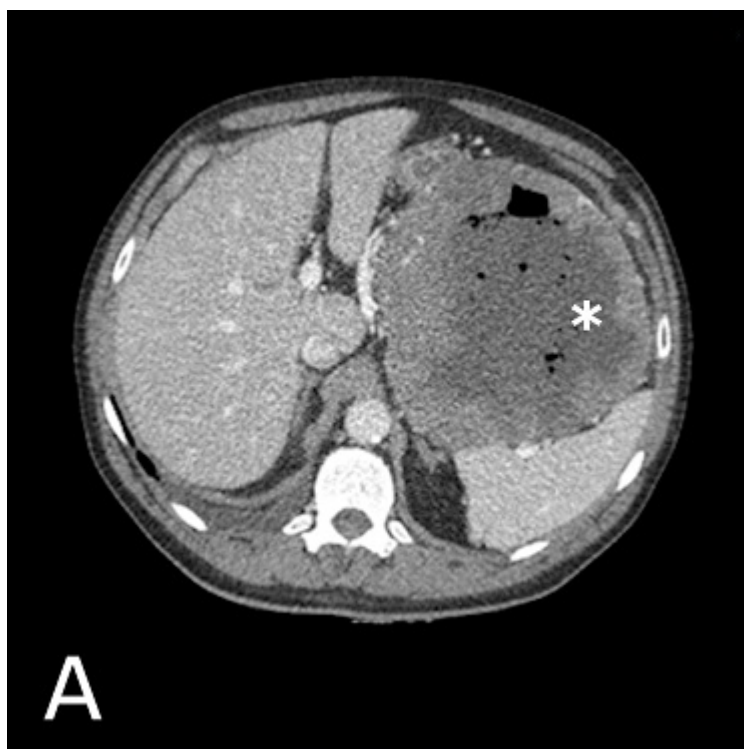Velilla Vico, David; Carbonell Morote, Silvia; Rubio García, Juan Jesús; Gracia Alegría, Esther; Ruiz de La Cuesta, Emilio; Coronado Frías, Olga; Llopis Torremocha, Clara; Ramia Ángel, José Manuel

Hospital General Universitario, Alicante.

Resumen

Introducción: Los tumores del estroma gastrointestinal son el tipo más frecuente de sarcoma y su localización a nivel gástrico la más frecuente. Se trata de tumores con potencial maligno cuya clínica de aparición es variables, desde hemorragias digestivas a complicaciones por efecto masa. Un 25% de los casos son hallazgos incidentales. La abscesificación del GIST gástrico es una complicación infrecuente, con pocos casos descritos en la literatura, y que plantea dudas acerca de la actitud a seguir.

Caso clínico: Presentamos el caso de un varón de 70 años que acude al servicio de urgencias por fiebre y dolor abdominal de dos semanas de evolución. En la analítica se evidencia una importante elevación de parámetros sépticos (PCR: 25,73 mg/dL, Leucocitos: $20,99 \times 10^3$ /L). Se decide realizar un TAC abdomino-pélvico evidenciando una tumoración en hemiabdomen superior izquierdo ($160 \times 140 \times 160$ mm), que depende de la curvatura mayor gástrica y que consta de un área central hipocaptante y burbujas (fig, A: asterisco: GIST. Flecha: páncreas). Se decide realizar una gastroscopia que demuestra la presencia de compresión gástrica en la curvatura mayor y una úlcera con débito necrótico-purulento hacia la luz gástrica. Aunque en ciertos casos se ha descrito el manejo mediante drenaje y antibioterapia inicial e intervención quirúrgica en un segundo tiempo, debido al mal estado general del paciente decidimos realizar intervención quirúrgica urgente. Durante la cirugía, se aprecia una gran tumoración dependiente de la cara posterior gástrica que infiltra tanto el bazo como la cola del páncreas. Procedemos a practicar una gastrectomía total, esplenectomía y pancreatectomía distal (en la figura B se puede ver la pieza operatoria: asterisco: GIST. A: antro. B: bazo. E: epiplón). El posoperatorio transcurre sin complicaciones. El estudio histológico de la pieza quirúrgica demuestra que se trata de un GIST de tipo fusocelular de alto grado (índice mitótico: 12 Mm². C-KIT positivo, PT4Pn0) con diámetro máximo de 20 cm y márgenes quirúrgicos libres. Asimismo se evidencia necrosis del 60% en la pieza lo que apunta a que la formación del absceso pudo ser secundaria al proceso de necrosis. Tras la cirugía el paciente inicia adyuvancia con Imatinib y se realizan seguimientos periódicos sin signos de recidiva.



Discusión: Se trata de un debut infrecuente de un GIST gástrico que plantea dudas respecto al tratamiento óptimo. Se puede plantear el manejo conservador mediante drenajes, estabilización del paciente, completar estudio y valorar neoadyuvancia con Imatinib si el estado del paciente lo permite. En nuestro caso, dado el estado clínico y séptico del paciente, decidimos realizar intervención quirúrgica urgente obteniendo resultados adecuados con una evolución posoperatoria satisfactoria y sin signos de recaída tumoral al año de seguimiento.