



# Cirugía Española



[www.elsevier.es/cirugia](http://www.elsevier.es/cirugia)

## P-145 - FÍSTULA GASTROYEYUNOCÓLICA TRAS ANTRECTOMÍA Y RECONSTRUCCIÓN EN Y DE ROUX. UNA EXTRAÑA COMPLICACIÓN. A PROPÓSITO DE UN CASO

García Domínguez, Antonio; Ramos Bonilla, Antonio; González López, Teresa; Cancelas Felgueras, María Dolores; Álvarez Cuiñas, Ana; Cagigal Ortega, Elima Pilar; Cervera Celadrán, Iria; Martín Ramiro, Javier

Hospital Universitario Severo Ochoa, Leganés.

### Resumen

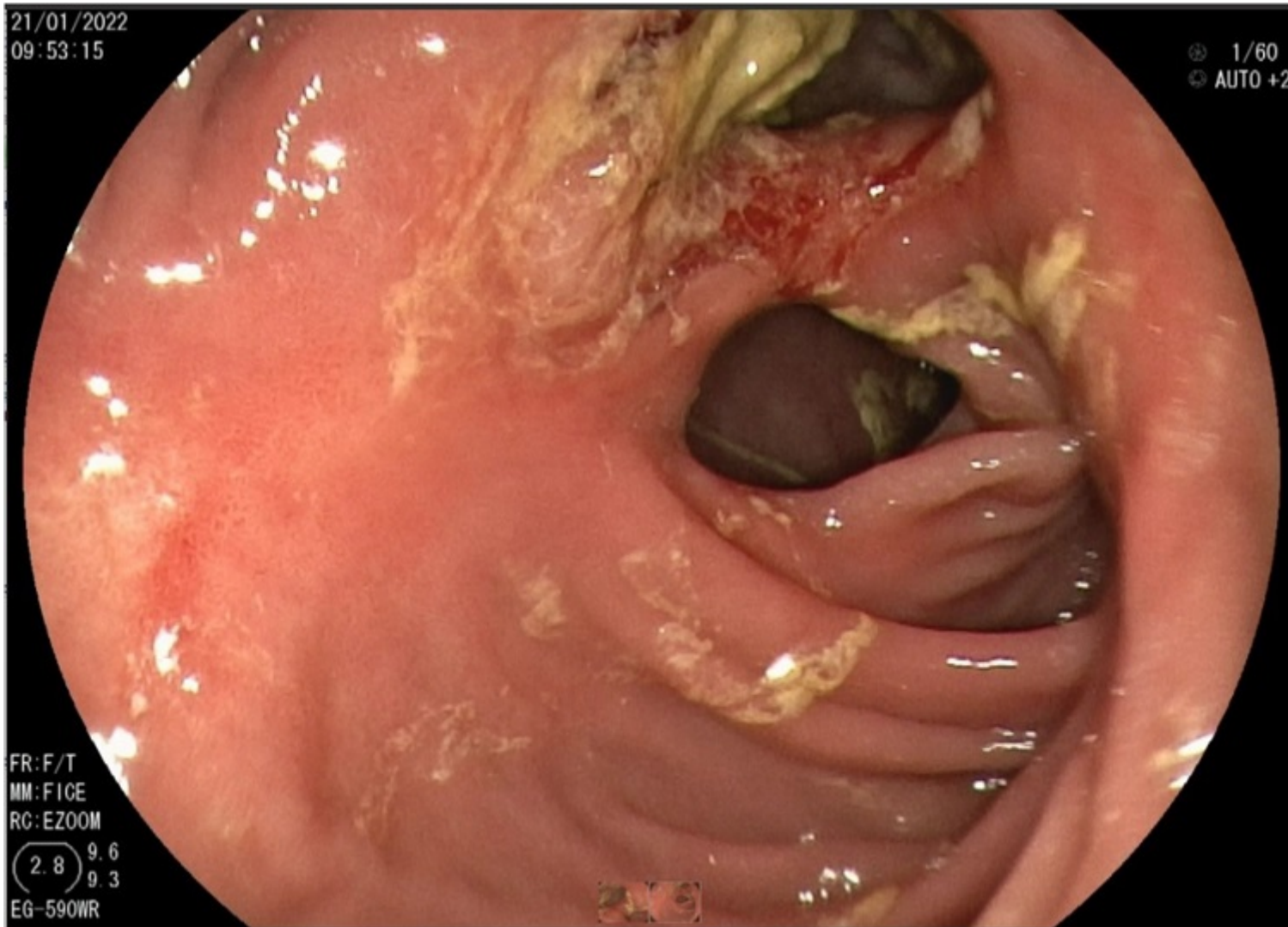
**Introducción:** La fístula gastroyeyunocólica es una comunicación entre la cavidad gástrica intervenida y las luces yeyunal y colónica. Es una complicación infrecuente y tardía de la gastroyeyunostomía, técnica quirúrgica usada, entre otras causas, para el tratamiento de la patología ulcerosa recurrente. El origen de la misma radica en una úlcera anastomótica que puede ser debida a una vagotomía incompleta o un asa aferente demasiado larga.

**Caso clínico:** Se presenta el caso de un varón de 69 años en estudio por diarrea crónica y pérdida ponderal de 10kg en un año con antecedente de estenosis pilórica posulcerosa, tratada quirúrgicamente en 2006 mediante antrectomía con reconstrucción en Y de Roux. En el estudio inicial destaca únicamente una elastasa fecal baja. Dado lo anodino del estudio y lo acusado de la clínica, se indica colonoscopia en varias ocasiones que, a pesar de pauta intensificada de preparación, presenta abundantes restos fecales. Se completa estudio con ecoendoscopia y posterior gastroscopia, evidenciándose remanente gástrico de tamaño normal con anastomosis gastroyeyunal rígida, a través de la que se accede a asa de yeyuno, que presenta una imagen de doble luz: en su cara inferior se progresa por el asa yeyunal y en su cara superior, a través de trayecto de tejido friable y granulomatoso, a la luz colónica con abundantes restos fecales. Se toman biopsias que descartan malignidad y no sugieren actividad inflamatoria. Así mismo, se realiza RM sin revelar patología maligna y EGD que objetiva fístula de gran volumen. Ante la imposibilidad de tratamiento endoscópico debido al gran tamaño de la fístula, se decide intervención quirúrgica, realizándose resección en bloque con degastrogastrectomía subtotal, colectomía parcial con anastomosis colocolica y nueva reconstrucción en Y de Roux.

21/01/2022  
09:53:15

1/60  
AUTO +2

FR:F/T  
MM:FICE  
RC:EZOOM  
(2.8) 9.6  
9.3  
EG-590WR



**Discusión:** Las fístulas gastroyeyunocólicas no asociadas a patología maligna son una entidad clínica infrecuente. Suponen una complicación tardía de la cirugía gástrica. Entre la sintomatología, destaca la diarrea, el dolor abdominal y la pérdida de peso, asociando en ocasiones vómitos fecaloideos y halitosis. Las herramientas diagnósticas básicas son los estudios baritados y la endoscopia. Es necesario biopsiar el trayecto fistuloso para descartar malignidad, así como enfermedad inflamatoria intestinal, debiéndose completar el estudio con TC y RM. Respecto al tratamiento, el manejo conservador raramente resulta exitoso. Se puede intentar un manejo endoscópico en casos seleccionados de pequeño tamaño y una vez descartada la presencia de trayectos fistulosos múltiples o complejos. Entre la terapia endoscópica, está descrito el uso de clips “*Over the Scope*”, pegamentos biológicos de fibrina y prótesis autoexpandibles para excluir el orificio fistuloso. En caso de fístulas de gran tamaño, complejas o fracaso de la terapia endoscópica, estaría indicado el tratamiento quirúrgico. La técnica más utilizada es la resección en bloque, incluyendo la degastrogastrectomía subtotal y la colectomía parcial con posterior anastomosis colocólica y reconstrucción en Y de Roux. En algunos casos, se puede realizar la degastroenterostomía y cierre por separado del orificio gástrico, yeyunal y cólico. La tasa de mortalidad está relacionada con los trastornos metabólicos y la recurrencia, en el caso de enfermedad péptica, con los antiinflamatorios.