




Cirugía Española



www.elsevier.es/cirugia

P-114 - ¿ES INOCUO EL USO ENDOESPONJA PARA LA FÍSTULA ESOFAGOYEYUNAL? DETECCIÓN DE COMPLICACIÓN CAUSADA POR SU USO

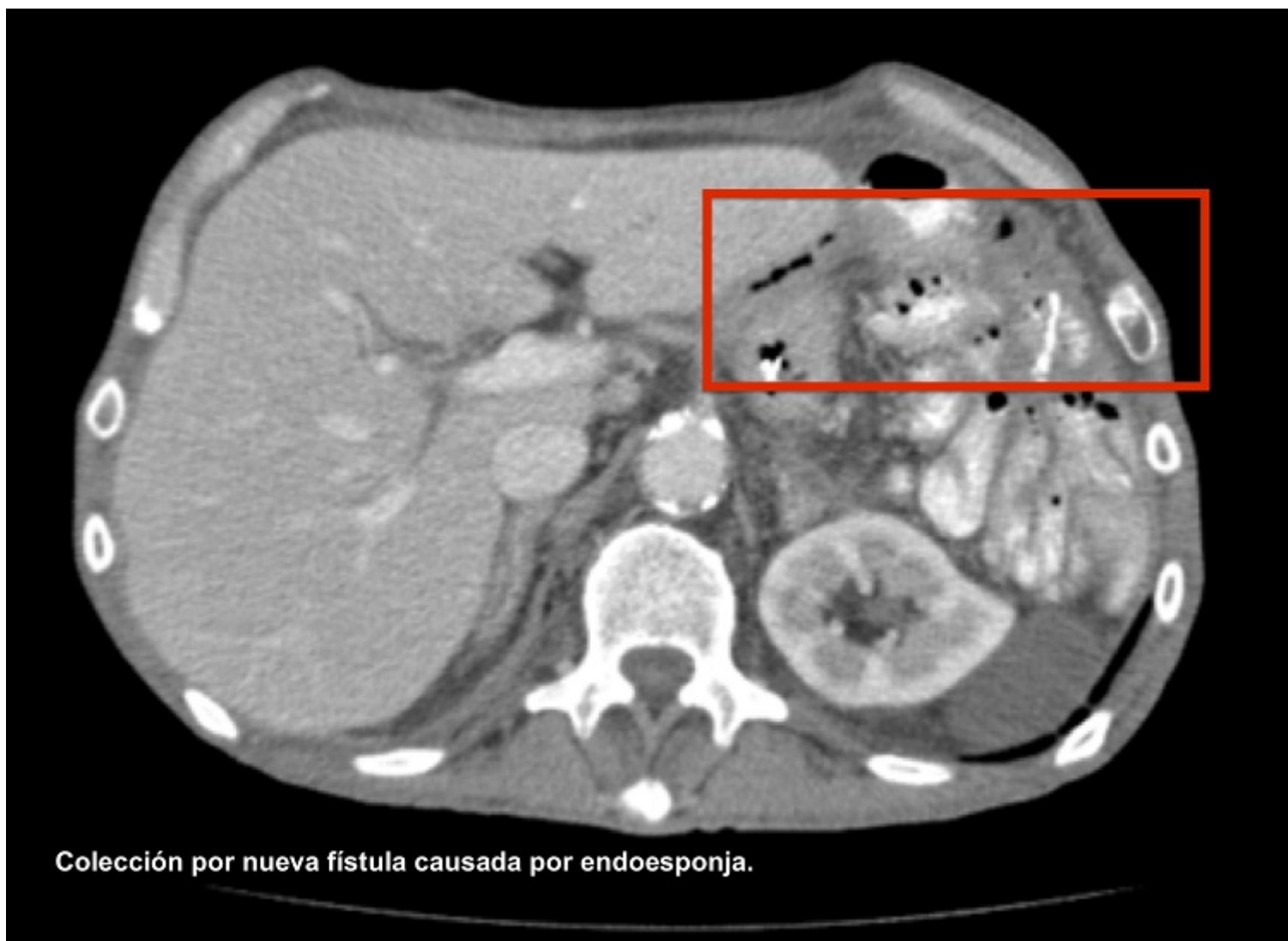Pascual Nadal, Juan José; Vicente López, Marta; Velayos García, Paula; Lucendo Ramírez, Jesús; García Herola, Antonio Ramón; Ripoll Martín, Roberto; Ots Gutiérrez, José Ramón; Oliver García, Israel

Hospital Marina Baixa de Villajoyosa, Villajoyosa.

Resumen

Introducción: Existen novedosas terapias endoscópicas para el tratamiento de las fístulas esofagogástricas y esofagoyeyunales que se han postulado como alternativas de elección en los últimos años. Sin embargo, su uso no está exento de complicaciones. Se presenta un caso clínico donde la terapia con endoesponja produjo complicación.

Caso clínico: Hombre de 63 años intervenido de carcinoma adenoescamoso de cola pancreática que infiltraba bazo, primer asa yeyunal y estómago, realizando esplenopancreatectomía corporocaudal + gastrectomía total + resección parcial de primer asa yeyunal a nivel de Treitz, con reconstrucción esofagoyeyunal en Y de Roux. El paciente presentó fuga anastomótica al 7º día posquirúrgico precisando reintervención urgente donde se realizó nueva anastomosis esofagoyeyunal. En control endoscópico a la semana de la reintervención se objetivó fístula por lo que se decidió inserción de prótesis metálica recubierta para su manejo, dado que el paciente se encontraba clínicamente estable, sin signo alguno de sepsis. Se procedió a realizar revisiones cada 5-10 días de forma ambulatoria, además de asociar sonda nasoyeyunal de alimentación. En controles de imagen por TC apareció colección hidroaérea a nivel de hipocondrio izquierdo, próxima a la sutura, que se trató con drenaje percutáneo. En la gastroscopia realizada en el segundo recambio de la prótesis a las 6 semanas se objetivó persistencia de la fístula, de forma que se optó por terapia aspirativa con endoesponja. Después de sucesivos recambios, en la última retirada de la esponja se objetivó la aparición de una cavidad profunda con tejido de granulación, pero cuyo fondo presentaba varios orificios fistulosos, probablemente en relación a la aparición de fístula intestinal producida por la terapia negativa, la desnutrición y progresión oncológica. Se confirmó dicha fístula al aspirar contenido de nutrición enteral administrado por sonda nasoyeyunal, por lo que se suspendió la terapia. Después de este proceso el paciente desarrolló una fístula enterocutánea hasta el día de hoy.



Discusión: La terapia aspirativa con endoesponja tiene una alta tasa de cierre del orificio fistuloso, hasta del 80% para esofagectomía y 90% para gastrectomía total con anastomosis esofagoyeyunal. En revisiones recientes parece ser que la endoesponja tiene más probabilidades de cerrar el orificio fistuloso y menos morbilidad que el *stent*. Pero el uso de endoesponja, aunque únicamente en un bajo porcentaje, no está exento de complicaciones. Las series publicadas describen el sangrado masivo en el caso que la esponja contacte con un vaso, estenosis postratamiento que precisa de dilataciones endoscópicas posteriores, y aumento del tamaño fistuloso. En cambio no se ha descrito la erosión de órganos o vísceras huecas adyacentes a la esponja. En nuestro caso, describimos como posibilidad la aparición de nuevas fístulas, lo que correspondería a erosiones fomentadas por la esponja probablemente en líneas de grapas del asa yeyunal, favorecidas por el estado de malnutrición del paciente. La terapia con presión negativa con endoesponja supone un avance y tratamiento eficaz para las fístulas esofagoyeyunales y esofagogástricas. Esta terapia no está exenta de complicaciones, como la creación de nuevas fístulas, condicionadas sobre todo por el estado basal del paciente.