




Cirugía Española



www.elsevier.es/cirugia

P-119 - AFAGIA DE INSTAURACIÓN SÚBITA TRAS CIRUGÍA DE REFLUJO: HALLAZGOS INTRAOPERATORIOS COMPATIBLES CON TIPO III DE LA CLASIFICACIÓN DE HORGAN

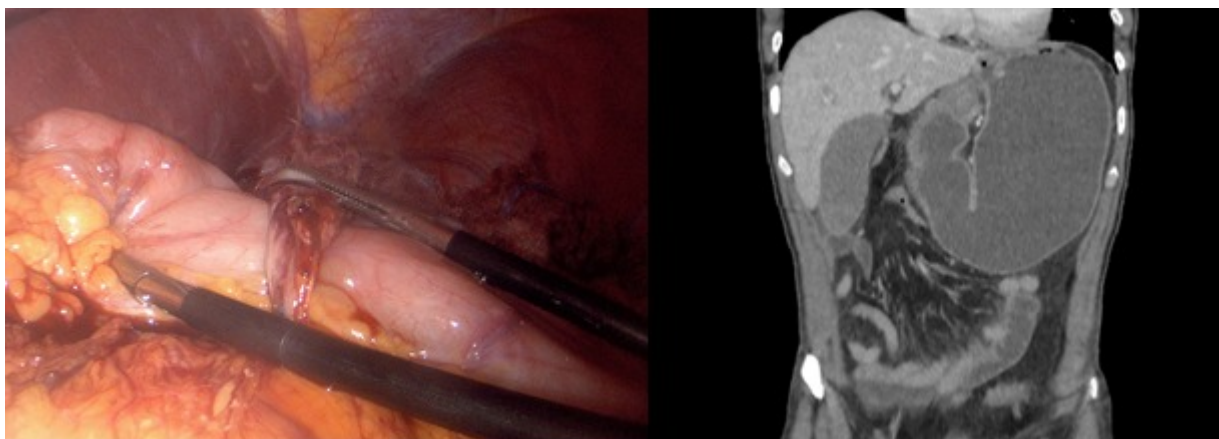
López Fernández, Ana Belén; Torres Alfonso, Jose Ramón; Vecino Bueno, Cristina; Masiá Palacios, Andrea; García Aparicio, Angela; Morocho Guadalima, Gabriela Maribel; Fernández Pinto, María; López Saiz, María

Hospital Universitario de Cáceres, Cáceres.

Resumen

Objetivos: La funduplicatura tipo Nissen laparoscópica constituye uno de los tratamientos quirúrgicos de elección para la enfermedad por reflujo gastroesofágico (ERGE), con una eficacia descrita a largo plazo del 90%. Si bien está descrita la aparición de disfagia progresiva, la afagia aguda tras un procedimiento antirreflujo constituye un cuadro poco frecuente. El objetivo de este estudio es analizar un caso clínico de afagia aguda tras vómitos en un paciente con antecedente de cirugía antirreflujo que puede encuadrarse en un tipo III de la clasificación de Horgan.

Caso clínico: Se presenta el caso de un paciente varón de 65 años, intervenido de hernia de hiato gigante hace 10 meses en otro centro: se realizó reducción completa, cierre de pilares y funduplicatura tipo Nissen por vía laparoscópica. Posteriormente se estudió por disfagia progresiva y pérdida de peso: la manometría esofágica de alta resolución mostró trastorno severo de motilidad esofágica y la TC toracoabdominal descartó complicaciones anatómicas. En contexto de administración de morfínicos por intervención urológica, el paciente presentó náuseas, vómitos no productivos que luego fueron productivos y afagia súbita. Se realizó TC de urgencias que objetivó dilatación de la cámara gástrica con estenosis pilórica y en la unión esofagogástrica, configurando un sistema de asa cerrada. Dado que el paciente no presentaba signos de sepsis ni inestabilidad hemodinámica, se optimizó para cirugía en régimen de urgencia programada. Se realizó abordaje laparoscópico: se objetivó hemivalva derecha adherida a cuerpo distal/curvadura mayor gástrica con restos de material de sutura. El resto del estómago, incluido el píloro, se encontraba deslizado en sentido craneal bajo la hemivalva derecha. No se objetivó hemivalva izquierda. La sección de vasos cortos era la adecuada, así como el cierre de pilares. Se deshizo la funduplicatura mediante sección de material de sutura con EndoGIA y se realizó funduplicatura tipo Toupet 180°. Posoperatorio sin incidencias, el paciente reinició tolerancia oral de manera adecuada. Los hallazgos pueden englobarse dentro del tipo III de la Clasificación de Horgan, como defecto técnico en la formación de la funduplicatura. Sin embargo, es necesario tener en cuenta que probablemente se trate de un defecto *de novo* causado por el cuadro de vómitos, debido a que el paciente contaba con una TC normal tras el procedimiento. Los hallazgos intraoperatorios y de TC se muestran en la figura.



Discusión: La aparición de disfagia en un paciente con antecedente de cirugía antirreflujo obliga a la realización de pruebas complementarias. Si el cuadro se manifiesta en forma de afagia de instauración súbita, puede requerir pruebas de imagen y eventualmente cirugía con prioridad urgente. La clasificación de Horgan ayuda a entender las alteraciones anatómicas que obligan a reintervención tras cirugía antirreflujo. Sin embargo, un cuadro de vómitos puede provocar una disrupción aguda de la funduplicatura, que no debe confundirse con una alteración anatómica debida a un defecto técnico durante la cirugía programada inicial.