




Cirugía Española



www.elsevier.es/cirugia

P-089 - METÁSTASIS ÚNICA CUTÁNEA DE CARCINOMA PAPILAR DE TIROIDES: UNA ENTIDAD EXCEPCIONAL Y CON POSIBILIDAD DE RESCATE QUIRÚRGICO

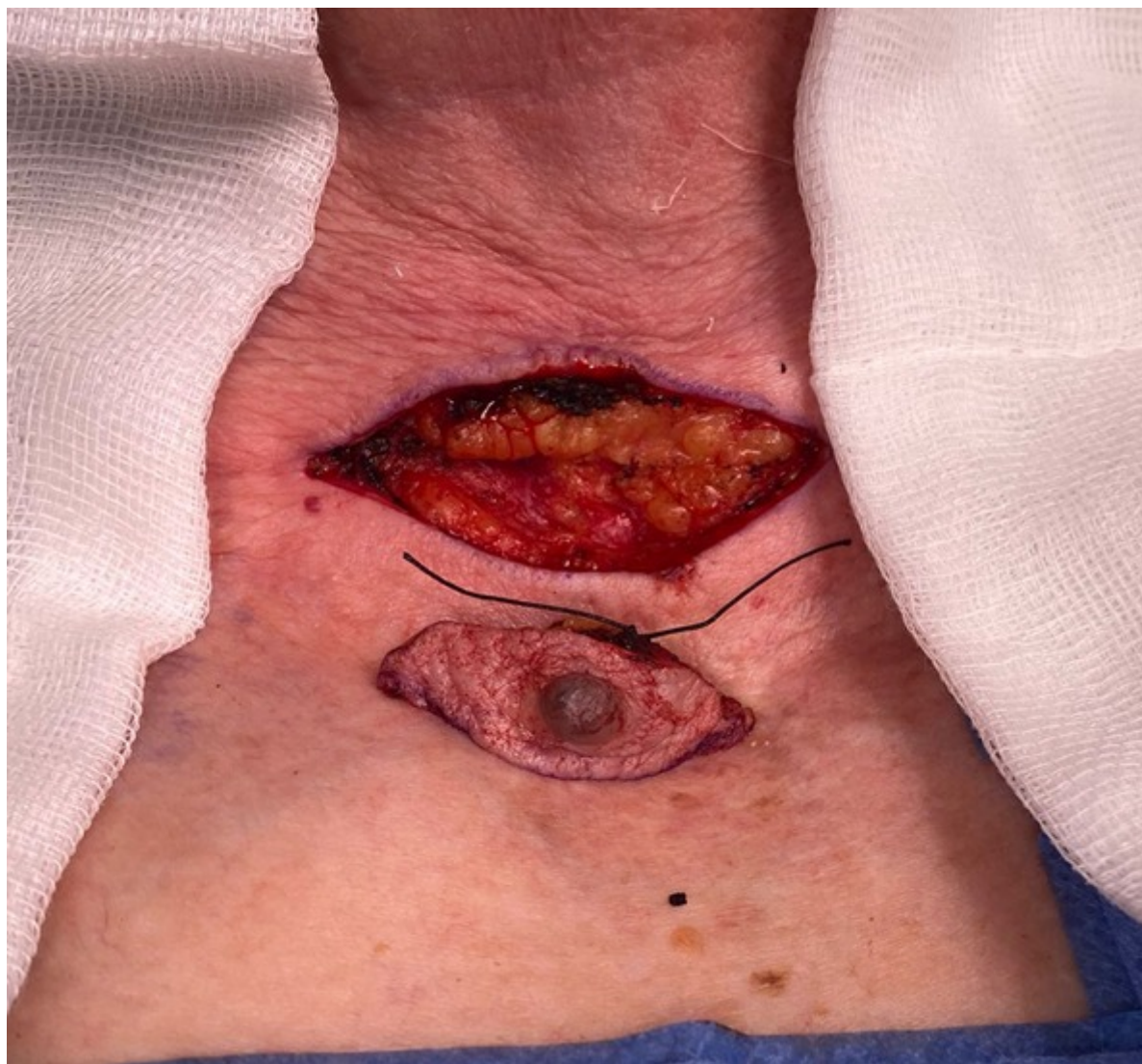Núñez Núñez, Jordi; Luengo Pierrard, Patricia; Santana Valenciano, Ángela; Oto González, Diego; Pastor Peinado, Paula; García Chiloeches, Alba; Porrero Guerrero, Belén; Cabañas Montero, Luis Jacobo

Hospital Ramón y Cajal, Madrid.

Resumen

Introducción: Los carcinomas tiroideos son la neoplasia endocrina más frecuente. El carcinoma papilar es el subtipo más frecuente, presentando una progresión lenta y solo en un 10% metástasis a distancia. Los sitios más frecuentes de metástasis son: ganglios cervicales, pulmón, hueso y sistema nervioso central; mientras que las localizaciones infrecuentes incluyen: hígado, riñón, glándula suprarrenal, ovarios y calota craneal. Las metástasis cutáneas del carcinoma tiroideo generalmente se presentan como una lesión eritematosa, nódulos dérmicos violáceos o placas en el cuero cabelludo, cara o cuello. Son lesiones que fácilmente se pueden confundir con tumores cutáneos anexiales, incluso con una histopatología similar.

Caso clínico: Mujer de 85 años con antecedentes de carcinoma papilar de tiroides variante de células altas tratado mediante tiroidectomía total + disección del compartimento central (01/2001) + 2 dosis de radioyodo (I131). Presenta 12 años más tarde recidiva en lecho tiroideo derecho, realizándose rescate quirúrgico + dosis de I131 (dosis total acumulada de 300mCi); obteniéndose respuesta estructural completa. Durante el seguimiento, desde junio de 2018 hasta enero de 2022 se aprecia elevación progresiva de niveles de tiroglobulina (tiempo de duplicación de TG: 1,49 años). En ecografías cervicales y tomografías computarizadas, no se observan depósitos locales o a distancia. En febrero de 2022, la paciente refiere crecimiento de lesión cutánea sobre cervicotomía previa, de bordes irregulares y de coloración oscura. Dada la respuesta bioquímica incompleta y los hallazgos de la exploración física, se presenta el caso en comité multidisciplinar y se realiza biopsia escisional. No se demuestra invasión de fascia cervical durante el acto quirúrgico. El análisis histopatológico demuestra proliferación celular neoplásica y de patrón papilar. Presenta positividad difusa para TG y TTF-1, compatible con metástasis de carcinoma papilar de tiroides. Se realiza analítica de control al mes de la cirugía, con normalización de niveles de tiroglobulina.



Discusión: Las metástasis cutáneas de tumores viscerales implican solo el 2% de los tumores cutáneos, siendo aún más excepcionales las de origen tiroideo. Los datos en la literatura son ambiguos, ya que en algunas series predomina el subtipo papilar y en otras el folicular. Suelen ser asintomáticas y presentan un reto diagnóstico dermatológico e histológico. En pacientes con sospecha de respuesta bioquímica incompleta y sin evidencia de enfermedad en las pruebas de imagen, es obligado descartar metástasis cutáneas, que serán más frecuentes en el cuero cabelludo y cuello. Generalmente las metástasis cutáneas de origen tiroideo se han descrito como múltiples y en el seno de una enfermedad multimetastásica con pronóstico ominoso, proponiéndose como tratamiento el I131. No obstante, en casos de lesiones únicas y con estudio de extensión negativo, el pronóstico mejora considerablemente y se podría plantear un rescate quirúrgico con seguimiento exhaustivo posterior.