



Cirugía Española



www.elsevier.es/cirugia

P-022 - SÍNDROME DE LIGAMENTO ARCUATO MEDIO. SERIE DE CASOS EN NUESTRO CENTRO

Lavado Andújar, María Inmaculada; Jódar Salcedo, Cristina Rosel; Labrador Alzás, Carolina; López Fernández, Concepción; Borrás Jiménez, Angélica María; Carmona Agúndez, María; Santos Naharro, Jesús; Munuera Romero, Luis

Hospital Universitario Infanta Cristina, Badajoz.

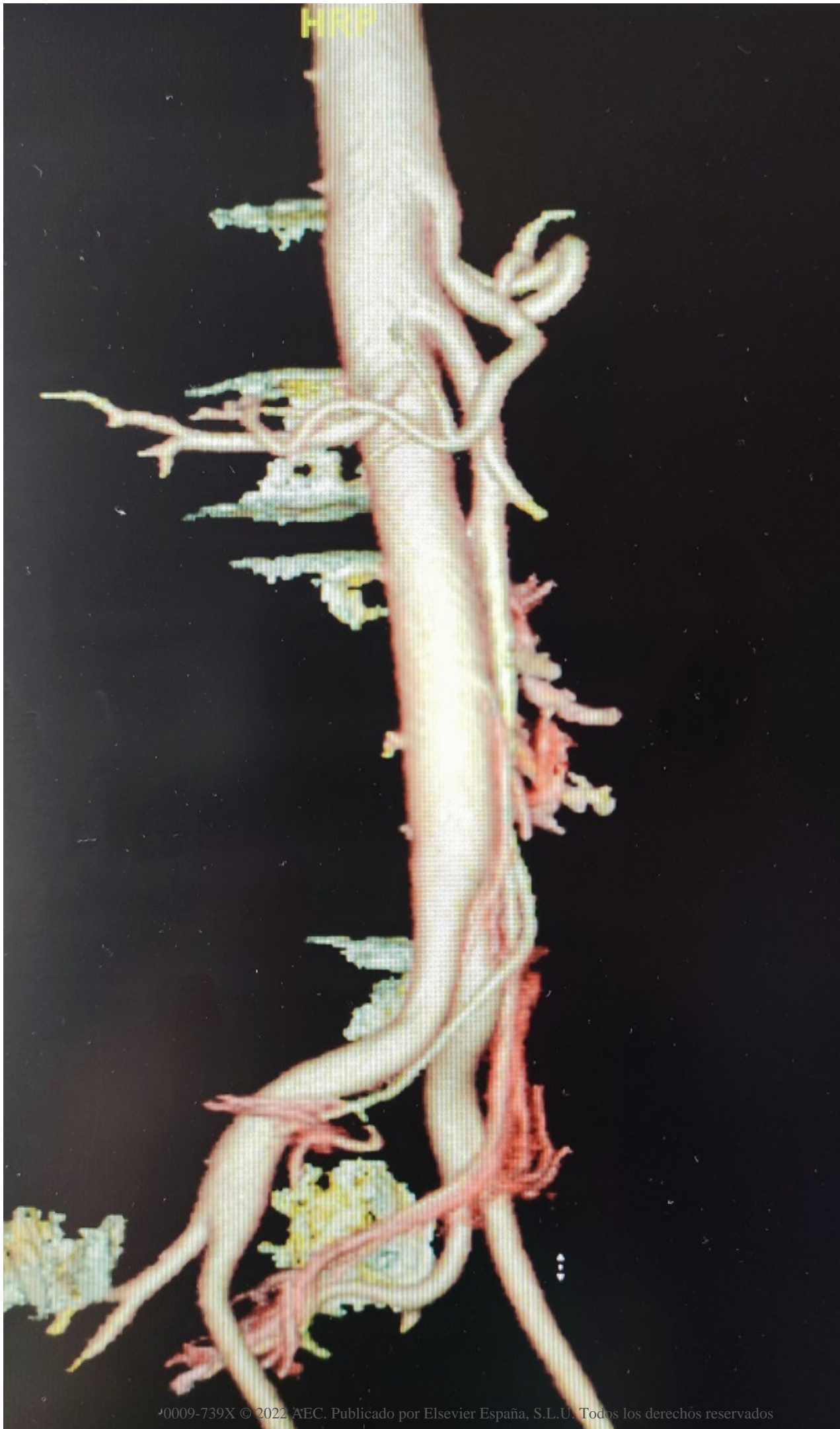
Resumen

Objetivos: El síndrome del ligamento arcuato medio (SLAM), es una entidad poco frecuente, causada por la compresión extrínseca del tronco celiaco por el ligamento arcuato medio (tejido fibroso entre los pilares diafragmáticos). En ocasiones asintomático, puede presentar clínica inespecífica como dolor abdominal, vómitos o pérdida de peso. Siendo un auténtico reto diagnóstico. El objetivo del presente trabajo es exponer los cuadros clínicos con los que se puede presentar este síndrome, así como su manejo diagnóstico terapéutico mediante un abordaje mínimamente invasivo.

Métodos: Se han analizado un total de 4 casos de SLAM intervenidos en nuestro centro entre 2020 y 2021 mediante un abordaje laparoscópico.

Resultados: Caso 1: varón de 59 años con antecedente de cirugía bariátrica mediante una gastrectomía vertical laparoscópica, que comienza con epigastralgia postprandial y disfagia en el seguimiento ambulatorio, se realiza endoscopia que resulta no patológica, en angioTC hallazgo de SLAM (fig.). Se interviene mediante abordaje laparoscópico para sección de fibras de ligamento arcuato medio, siendo alta a las 24 horas. Durante el seguimiento el paciente no ha presentado recurrencia de la clínica. Caso 2: varón de 60 años con antecedente de cardiopatía isquémica e isquemia crónica de miembros inferiores. Presenta clínica de epigastralgia postprandial y pérdida de peso. Se realiza *Doppler* aórtico, dado sus antecedentes, donde no se visualiza tronco celiaco con claridad y angioTC visualizando compresión del mismo, evidenciando SLAM. Intervenido de forma laparoscópica sin complicaciones. Mejoría de la clínica tras intervención y durante el seguimiento. Caso 3: mujer de 19 años con clínica de epigastralgia y vómitos de repetición motivo por la consulta en servicio de urgencias de forma frecuente. Es estudiada por parte de servicio de Digestivo, se realiza endoscopia que resulta normal y angioTC con hallazgo de SLAM. Se realiza intervención laparoscópica para liberación de tronco celiaco de fibras del ligamento arcuato. Mejoría inicial de la clínica, pero nueva aparición de sintomatología en el seguimiento posterior, aunque se aprecia resolución del SLAM en TC de control realizado de forma ambulatoria. Caso 4: mujer de 18 años con clínica de epigastralgia postprandial, se realiza endoscopia que es normal y TC como parte del estudio por parte del servicio de digestivo, con evidencia de SLAM. Se interviene vía laparoscópica sin complicaciones y con resolución de la clínica.

HRP



Conclusiones: El síndrome del ligamento arcuato medio es una patología poco prevalente con una incidencia de 2 casos por cada 100.000 habitantes, más común en mujeres con una proporción 4:1. En ocasiones asintomático y otras veces aparece como síntomas inespecíficos. Se llega al diagnóstico fundamentalmente a través de la angioTC. El tratamiento de elección es quirúrgico siendo el abordaje mínimamente invasivo factible y seguro para la resolución de este cuadro. En nuestra serie hay una incidencia elevada en contraposición con lo poco frecuente de esta patología, presentando una distribución por sexo 2:2, diferente a lo descrito en la literatura. Sin embargo, la forma de presentación y su manejo es similar, evidenciando la utilidad del abordaje laparoscópico para la resolución de esta patología.