




Cirugía Española



www.elsevier.es/cirugia

P-770 - LIPOSARCOMA DEL CANAL INGUINAL: CAUSA POCO FRECUENTE EN EL DIAGNÓSTICO DIFERENCIAL DE TUMORACIONES A NIVEL DE LA REGIÓN INGUINAL

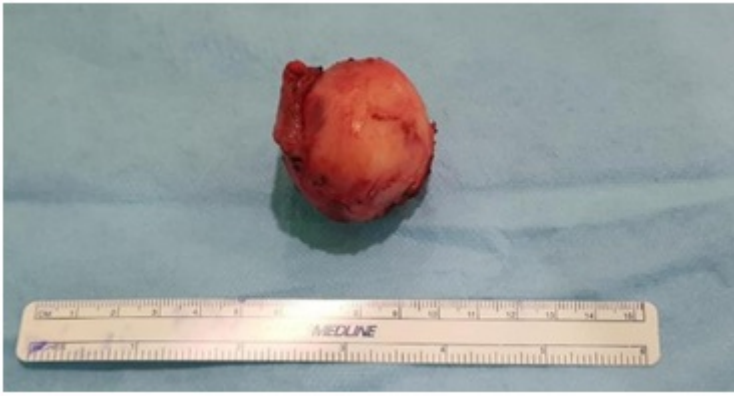González Guerreiro, Judit¹; Pérez González, Marta¹; Bernar de Oriol, Juan¹; Díaz Peña, Patricia¹; Cervera Celdrán, Iria¹; Fernández Merino, Francisco Javier¹; Herrera Merino, Norberto¹; Enjuto Martínez, Diego Tristán²

¹Hospital Universitario Severo Ochoa, Leganés; ²Hospital Universitario La Moraleja, Madrid.

Resumen

Objetivos: Los liposarcomas del canal inguinal son tumores de origen mesenquimal poco frecuentes. La mayor incidencia de este tipo de liposarcomas está entre la 5ª y 7ª década de la vida. Son tumores de crecimiento lento, pudiendo alcanzar grandes dimensiones debido al retraso diagnóstico de los mismos. Se presentan como tumoración inguinal o testicular dolorosa realizándose ecografía como estudio inicial. Presentamos el caso y el manejo quirúrgico inicial de un liposarcoma del canal inguinal derecho.

Caso clínico: Varón de 68 años que acude a nuestro centro por tumoración inguinal derecha dolorosa de 2 meses de evolución que ha ido en aumento. Como antecedentes personales, HTA, DM, DL, RGE, diverticulosis colónica, osteoporosis y apendicectomía en la infancia. Refiere síndrome constitucional con pérdida de peso de 4 kg desde la aparición del bultoma. No fiebre ni sudoración nocturna. En la exploración física, se palpa tumoración inguinal izquierda de unos 3-4 cm de diámetro, indurada y dolorosa a la palpación, adherida a planos profundos, sin signos inflamatorios alrededor. No se palpan hernias inguinales, testes normales en bolsas. No adenopatías palpables a ningún nivel. Se realiza analítica completa que no muestra alteraciones significativas. Ecografía abdominal y escrotal y TAC abdominal sin hallazgos concluyentes por lo que se realiza RM, encontrándose en el estudio una lesión sólida inespecífica de 30 × 23 × 41 cm en el canal inguinal derecho. Se realiza biopsia quirúrgica de la lesión, encontrándose durante la intervención una tumoración de morfología ovalada en canal inguinal derecho, indurada, adyacente al cordón espermático, que parece respetar los componentes del mismo. Se disecciona completamente la misma y se envía la muestra a anatomía patológica (fig.). El resultado anatomopatológico muestra un liposarcoma del canal inguinal bien diferenciado con áreas de lipoma atípico y sarcoma fusocelular de bajo grado. No se observan áreas de necrosis en la pieza ni signos de dediferenciación con sarcoma pleomórfico de alto grado.



Discusión: Los liposarcomas de cordón espermático son tumores poco frecuentes. El tratamiento quirúrgico de elección es la orquiectomía radical de inicio, dada la amplia incidencia de recidiva a nivel intraescrotal. La meta de la cirugía es conseguir márgenes negativos, aún cuando esto puede ser difícil por las características de la región inguinoescrotal. En caso de márgenes afectos o resección incompleta se recomienda radioterapia adyuvante. No hay indicación para disección de ganglios linfáticos de rutina ya que los ganglios linfáticos loco-regionales rara vez están afectados. La recidiva local es común, incluso años después, por lo que se recomienda seguimiento a largo plazo. El pronóstico de los liposarcomas es de aproximadamente 70% de supervivencia a los 5 años, dependiendo del tamaño, el subtipo histológico y el tipo de resección quirúrgica realizado.