

P-731 - INFECCIÓN POR CITOMEGALOVIRUS COMO CAUSA INFRECUENTE DE PERFORACIÓN INTESTINAL EN PACIENTE TRASPLANTADO RENAL

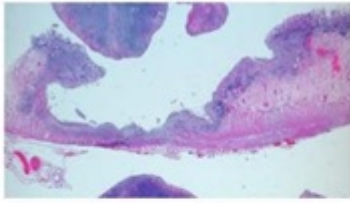
Sánchez Lara, Juan Emmanuel; Caraballo Ángeli, Mariana; Rubio Sánchez, Teresa; Alonso Batanero, Sara; Sánchez Casado, Ana Belen; García Plaza, Asunción; González Muñoz, Juan Ignacio; Muñoz Bellvis, Luis

Hospital Universitario de Salamanca, Salamanca.

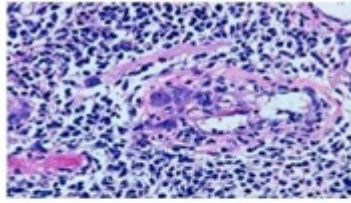
Resumen

Introducción: Las perforaciones intestinales asociadas a inmunosupresión, deben ser consideradas dentro de las complicaciones en los pacientes trasplantados ya que el retardo en el diagnóstico trae consecuencias que pueden comprometer la vida del paciente. En la infección diseminada por citomegalovirus la afectación gastrointestinal es frecuente, sin embargo las perforaciones por esta causa son excepcionales.

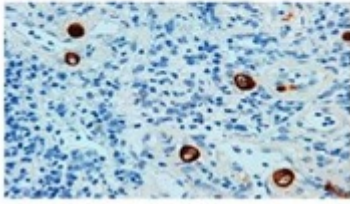
Caso clínico: Paciente de 53 años con antecedente de trasplante renal hace 10 años por poliquistosis, en tratamiento inmunosupresor (tacrolimus, micofenolato y prednisona), diabética e hipertensa. Paciente refiere dolor abdominal inespecífico de dos meses de evolución acompañado de deposiciones diarreicas en espera de estudio endoscópico. Acude a urgencias por dolor abdominal en epigastrio intenso, de inicio súbito, acompañado de vómitos y diarrea. Exploración física: consciente, orientada, hemodinámicamente estable, afebril, abdomen doloroso a la palpación en epigastrio e hipocondrio izquierdo, con signos de irritación peritoneal. Analítica: leucocitos $3,61 \times 10^3/\mu\text{L}$, NE% 95,0%, PCR 8,74 mg/dL, procalcitonina 35,28, lactato arterial 3,1 mmol/L. Radiología: Rx tórax y abdomen sin hallazgos de interés. Debido a insuficiencia renal se realiza ecografía en la que se evidenció discreta cantidad de líquido libre intraperitoneal entre asas intestinales y periesplénico. Intervención quirúrgica: Con la sospecha diagnóstica perforación de víscera hueca se decide cirugía urgente. Inicio de cirugía por abordaje laparoscópico, evidenciándose peritonitis purulenta difusa, sin evidenciarse perforación. Se convierte a cirugía abierta: laparotomía media supra-umbilical, evidenciándose una peritonitis purulento-fecaloidea difusa de 4 cuadrantes (400 ml). Se observa perforación de 0,5 cm cubierta por asa de Intestino delgado en colon transversal próximo a ángulo hepático + perforación de 1 cm ulcerada y necrosada de recto-sigma. Se realiza una colectomía subtotal + ileostomía. Anatomía patológica: hemicolectomía subtotal con dos focos de perforación. Inflamación y ulceración de la mucosa colónica (fig. 1). Se observan fibroblastos y células endoteliales con lesión citopática vírica y estudio inmunohistoquímico positivo para citomegalovirus (fig. 2). Evolución postoperatoria: la paciente presenta evolución tórpida con deterioro de la función renal, edema agudo pulmonar, derrame pericárdico severo y pleural bilateral, manejada en conjunto hasta el alta por servicio de nefrología. No presentó complicaciones infecciosas, respondiendo de manera favorable al tratamiento con ganciclovir. Fue dada de alta al 24 día PO mostrándose afebril, hemodinámicamente estable, abdominalmente sin incidencias, con adecuado tránsito por la ileostomía.



1. Imagen panorámica de una lesión ulcerada en la mucosa colónica (hematoxilina-eosina)



2 y 3. Células infectadas por CMV: células de gran tamaño con citoplasmas amplios e inclusiones intranucleares basófilas (cuerpos de Cowdry) rodeados por un halo claro (apariencia de ojo de búho) (hematoxilina-eosina 40x)



4. Positividad inmunohistoquímica para CMV

Discusión: Pese a que la infección por CMV en la población general puede ser un proceso oligosintomático, adquiere mayor relevancia en pacientes con algún tipo de inmunosupresión. Según reportes de literatura, estos casos de perforación intestinal suelen ser infrecuentes, en 4 revisiones recientes se han recopilado 36 casos, ellas asociadas a distintas causas de inmunosupresión, la mayoría de ellas en pacientes VIH, siendo los casos asociados a trasplantados excepcionales. La afectación intestinal por CMV, en pacientes trasplantados debe tener un diagnóstico precoz, con el fin de comenzar de forma rápida el tratamiento antiviral adecuado, con lo que disminuyen las posibilidades de progresión o la gravedad del proceso y sus complicaciones, como en nuestro caso fue la perforación intestinal.