CIR ESP. 2018;96(Espec Congr):62

Cirugía Española

www.elsevier.es/cirugia

P-713 - APENDICITIS POR OXIUROS EN ADULTOS

Pitarch Martínez, María; Mirón Fernández, Irene; Turiño Luque, Jesús Damián; Pérez Reyes, María; Romacho López, Laura; Sánchez Segura, José; González Cano, Javier; Santoyo Santoyo, Julio

Hospital Regional Universitario Carlos Haya, Málaga.

Resumen

Introducción: *Enterobius vermicularis* es un nematodo comúnmente conocido como oxiuro. Es el causante de la infección parasitaria más frecuente del tracto gastrointestinal. Se calcula que a nivel mundial tiene una incidencia del 28% en niños. La relación causal con la apendicitis es controvertida, se observan oxiuros hasta en un 13% de los apéndices resecados. La capacidad para producir daño real en la mucosa suscita controversia y posiblemente se trate de un hallazgo casual. Rara vez producen daño tisular. Una masa importante de gusanos puede obstruir la luz del apéndice. Éste parásito fue el causante de más del 7% de las apendicectomías realizadas en un estudio publicado en 2015 en la International JAMA Surgery 2015. Es importante tener en cuenta ésta etiología para evitar laparotomías en blanco, con la morbimortalidad asociada que suponen. De la misma forma, cuando se encuentran hallazgos histológicos sugerentes de apendicitis aguda, se debe realizar un screening de parásitos para instaurar, si procede, el tratamiento antiparasitario. Presentamos un caso de parasitación apendicular en una mujer adulta.

Caso clínico: Mujer 31 años, con único antecedente de síndrome ansioso-depresivo sin cirugías previas. Acude a Urgencias por dolor abdominal en fosa ilíaca derecha de 24 horas de evolución, sin náuseas vómitos ni fiebre. A la exploración presenta dolor en fosa ilíaca con irritación peritoneal y Blumberg positivo, signo del psoas, taloneo y Rovsing positivos. Se solicitan pruebas complementarias encontrando una leucocitosis de 12.000 sin más hallazgos patológicos. Se realiza una ecografía abdominal identificando el apéndice cecal de calibre normal con su trayecto más distal aumentado a 7 mm con aumento de ecogenicidad del meso adyacente, sin líquido libre. Se decide cirugía urgente, con realización de laparoscopia en la que se observa el engrosamiento de la base descrito, resto del apéndice de características flemonosas. Se lleva a cabo una apendicectomía reglada con sección de base apendicular y mesoapéndice con EndoGIA cargas azul y blanca, respectivamente. El informe histológico identifica parasitación por oxiuros sin otros hallazgos.

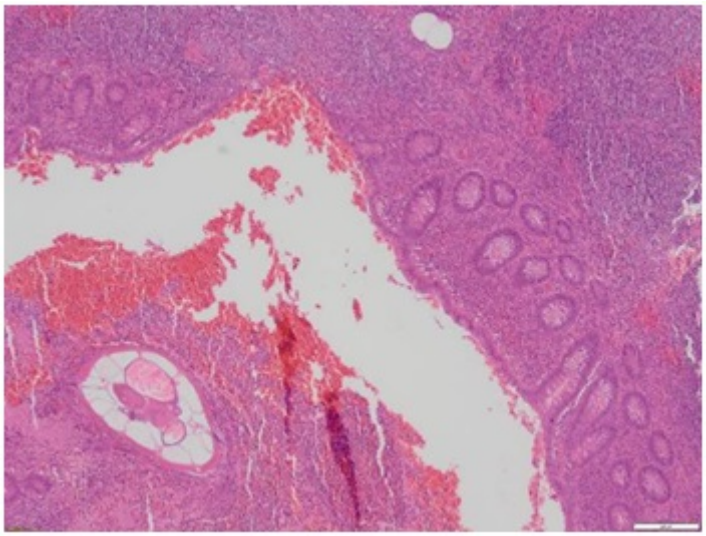

Discusión: Aunque la parasitación por *E. vermicularis* en la población infantil sobre el tracto gastrointestinal es frecuente, se trata de un hallazgo mucho menos prevalente en población adulta. Hay que tenerlo en cuenta en el diagnóstico de apendicitis agudas con alto índice de sospecha para instaurar tratamiento antiparasitario con mebendazol de forma precoz o evitar una laparotomía innecesaria.

0009-739X © 2018 AEC. Publicado por Elsevier España, S.L.U. Todos los derechos reservados