



Cirugía Española



www.elsevier.es/cirugia

P-603 - USO DE MALLA BIOLÓGICA EN RECONSTRUCCIÓN INMEDIATA TRAS MASTECTOMÍA, A PROPÓSITO DE UN CASO

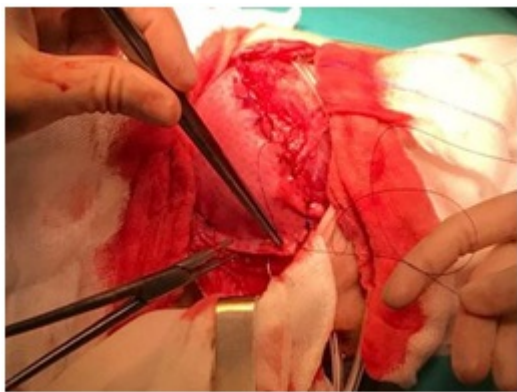
Nonnemacher San Julián, Andrea; Cózar Lozano, Coral; Carrión Retuerto, Leonid; Oliver García, Luis; Benito Persona, Miguel Ángel; Heredero, José Manuel; Méndez, Begoña

Hospital Virgen del Puerto, Plasencia.

Resumen

Objetivos: Presentamos un caso de utilización de malla biológica para completar la cobertura de la prótesis mamaria en una reconstrucción inmediata posmastectomía izquierda por un carcinoma ductal *in situ*, visto en la pieza quirúrgica tras la realización de cirugía oncoplástica conservadora+ BSGC en la misma mama por un carcinoma ductal infiltrante.

Caso clínico: Mujer de 42 años, con antecedentes personales de interés de intervención quirúrgica con cirugía oncoplástica conservadora en mama izquierda más biopsia selectiva del ganglio centinela por un carcinoma ductal infiltrante grado I de Nottingham, RE positivo y RP negativo, HER2 negativo y Ki 67 bajo. Antecedentes familiares de interés: Madre cáncer de mama a los 60 años. Los resultados de Anatomía patológica de dicha pieza resultaron confirmar el Carcinoma ductal infiltrante y además se objetivó un carcinoma *in situ* de bajo grado, de patrón sólido, cribiforme, multifocal, en contacto con el borde de resección inferior. Ganglio centinela negativo. Estadío pT1cN0. Ante tales resultados se propuso intervención quirúrgica a la paciente, planteando una mastectomía con reconstrucción inmediata, siendo ésta aceptada. La técnica quirúrgica que se realizó fue una mastectomía subcutánea de mama izquierda, con colocación de prótesis Mentor CPG 322 de 225 cc subpectoral, además y dado que tenía una cirugía previa en dicha mama, y escaso tejido para una óptima cobertura de la prótesis, se optó por intentar mejorar dicha cobertura con la utilización de una malla biológica, Permacol, de 6 × 12 cm, uniendo surco submamario con borde inferior del pectoral mayor. Para finalizar la intervención, se procede al cierre del tejido celular subcutáneo con material reabsorbible multifilamento 2/0 y la piel con sutura monofilamento reabsorbible. El postoperatorio transcurrió sin incidencias, pudiendo irse de alta a los 3 días, y confirmando la anatomía patológica de la pieza quirúrgica el carcinoma *in situ*. En las revisiones posteriores en consulta, se apreció muy buen resultado quirúrgico, sin padecer ninguna complicación posquirúrgica. La reconstrucción inmediata de la mama, tras una neoadyuvancia o cirugía previa en la misma mama, puede verse comprometida, asociando más complicaciones y riesgos posoperatorios. Ante estas situaciones, nos tenemos que plantear alguna solución, como es, el uso de mallas biológicas, en este caso, una matriz de colágeno acelular dérmica porcina con fibras de elastina, que se integra en el tejido receptor mediante proliferación microvascular y celular. Destinada a aportar una protección extra, proporcionando un tejido elástico que mejora la expansión y reduce complicaciones como la extrusión y la malposición de prótesis. Además presenta menor tasa de infección y complicaciones que las mallas sintéticas. Destinada sobre todo en la reconstrucción y remodelación de tejido conectivo blando, en particular donde se ha producido pérdida de dermis o tejido de apoyo.



Discusión: Las matrices biológicas están cada vez más aceptadas para su uso en la reconstrucción mamaria, ya que son numerosos los beneficios que aportan, como mayor soporte para el implante, mejor cobertura del mismo, disminución de aparición de contractura capsular. Añadido a esto, simplifica la reconstrucción inmediata posmastectomía, ya que actúa como extensión del pectoral mayor.