




Cirugía Española



www.elsevier.es/cirugia

P-607 - FASCITIS NECROTIZANTE DE LA MAMA EN PACIENTE CON AGRUNOLOCITOSIS

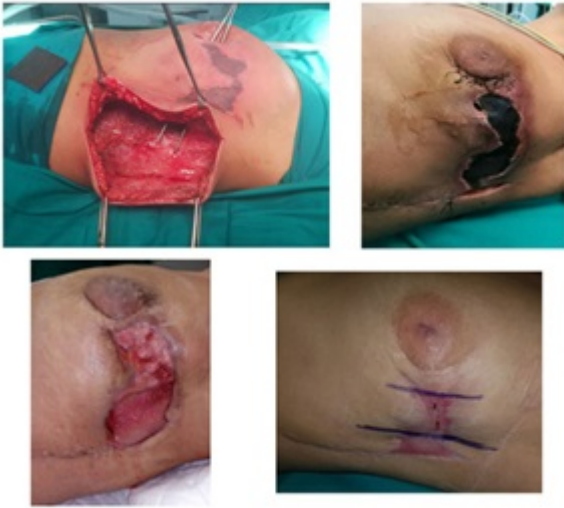Ávila García, Natalia Soledad; Fernández García, Francisco Javier; Gómez Pérez, Rocío; Scholz Gutiérrez, Victoria; Martos Rojas, Noemí; Corrales Valero, Elena; Monje Salazar, Cristina; Pico Sánchez, Leila

Hospital Clínico Universitario Virgen de la Victoria, Málaga.

Resumen

Introducción: La fascitis necrotizante es una rara infección de tejidos blandos que cursa con inflamación rápidamente progresiva y necrosis de tejido subcutáneo y fascial, asociado a una alta tasa de morbilidad.

Caso clínico: Mujer de 33 años sin alergias; intervenida de fibrohistiocitoma de mama izquierda, tratamiento al alta: paracetamol y metamizol. Al segundo día postoperatorio, presenta sangrado de herida quirúrgica; en analítica sanguínea de urgencias destaca: hemoglobina 12,3 g/dl, coagulopatía severa (TP 44%, INR 1,68), plaquetopenia (56.000), neutropenia (200), insuficiencia renal (Cr 1,83 mg/dl), PCT 50 ng/ml, el frotis descarta proceso onco-hematológico –causa más probable proceso infeccioso sin poder descartar reacción adversa a metamizol-. Ingresa en UCI. A la exploración: consciente y orientada, tendencia hipotensiva (necesidad de drogas vasoactivas); celulitis en mama izquierda con extensión a espalda y placa necrótica de rápida instauración en UCCEE/MI: ante la sospecha clínica de fascitis necrotizante se decide terapia antibiótica intravenosa y realizar desbridamiento quirúrgico inmediato hasta plano muscular, sin incluirlo. Las muestras obtenidas para cultivo dieron positivo para *E. coli* y *Candida parapsilosis* multisensibles, por tanto se añade antifúngico iv al tratamiento. Tras estabilización y normalización de leucopenia y plaquetopenia, se continúa con tratamiento antibiótico endovenoso y curas locales en planta. Fue fundamental el desbridamiento quirúrgico reiterado de la necrosis presente. Así mismo, la aplicación de terapia de presión negativa tipo VAC® fue determinante para la preservación de la glándula mamaria por la pérdida de sustancia que causó la infección, favoreciendo drenaje, granulación y cicatrización del defecto. Finalmente se deriva a Dermatología para reparación de piel en región perimamaria y costal izquierda mediante injerto de piel total de cara interna de muslo homolateral.



Discusión: Ante este cuadro, es decisivo el diagnóstico precoz y tratamiento agresivo (soporte en UCI-desbridamiento quirúrgico-antibioterapia iv). Destacar la relevancia del uso racional del metamizol, basándonos en el conocimiento de este efecto adverso raro, pero potencialmente letal.