



# Cirugía Española



[www.elsevier.es/cirugia](http://www.elsevier.es/cirugia)

## P-033 - REPARACIÓN QUIRÚRGICA DE UN ANEURISMA MICÓTICO DE ARTERIA HEPÁTICA

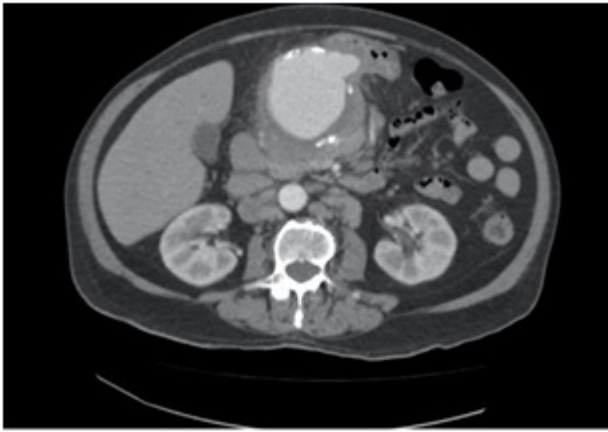
Martí Fernández, Rosa; Muñoz Forner, Elena; Martín-González, Iván; Machado Fernández, Facundo; Garcés Albir, Marina; Dorcaratto, Dimitri; Sabater, Luís

Hospital Clínico Universitario, Valencia.

### Resumen

**Introducción:** Los aneurismas de la arteria hepática (AAH) son una condición rara, con una incidencia estimada del 20% de todos los aneurismas viscerales; siendo los segundos más frecuentes tras los aneurismas de la arteria esplénica. En cuanto a la localización, lo más frecuente es que sean extrahepáticos (80%), localizándose el 63% en la arteria hepática común, 28% en la hepática derecha, 5% en la hepática izquierda y 4% en ambas; un 20% son intrahepáticos. El riesgo de rotura de este tipo de aneurismas es superior al de otros aneurismas viscerales (ocurriendo hasta en el 50% de los casos). Los aneurismas micóticos representan el 2,5% de todos los aneurismas. Los gérmenes más frecuentemente implicados son bacterias gram positivas (*Staphylococcus*). El tratamiento de los AHH, ya sea quirúrgico o endovascular, está recomendado cuando superan los 2 cm.

**Caso clínico:** Presentamos el caso de un varón de 80 años ingresado en el hospital con fiebre de origen desconocido sin otra sintomatología asociada, presentando únicamente un hemocultivo positivo para *Salmonella spp.* Se realizó un angioTAC que mostraba un aneurisma de la arteria hepática con un diámetro máximo de 78 mm. El PET-TC demostró una intensidad actividad metabólica en el aneurisma, con un trombo intramural de aproximadamente 86 mm. Tras la administración de tratamiento antibiótico adecuado y desaparición de la fiebre el paciente fue dado de alta, pendiente de intervención quirúrgica. Al mes, acudió al servicio de urgencias por dolor abdominal, detectándose en la exploración física, como hallazgo de nueva aparición, una masa pulsátil en epigastrio. Se realizó una TAC que evidenció un aumento de 1 cm del AAH asociado a signos de rotura contenida, motivo por el que se decidió intervención quirúrgica urgente. Se realizó un bypass retrógrado de la aorta infrarrenal con vena safena interna invertida, sin detectarse alteraciones de la perfusión visceral. El paciente presentó como complicación fístula pancreática postoperatoria que se manejó de forma conservadora con buena evolución, siendo dado de alta a las dos semanas de la intervención.



**Discusión:** El tratamiento de los aneurismas micóticos continúa en discusión, siendo actualmente un reto para los cirujanos. Éste está basado en una serie de premisas como son el tratamiento antibiótico adecuado de manera prolongada, de 2 a 8 semanas, y el tratamiento definitivo del aneurisma, ya sea por vía endovascular o quirúrgico.