




Cirugía Española



www.elsevier.es/cirugia

P-376 - TUMOR METASTÁSICO NEUROENDOCRINO RECTAL

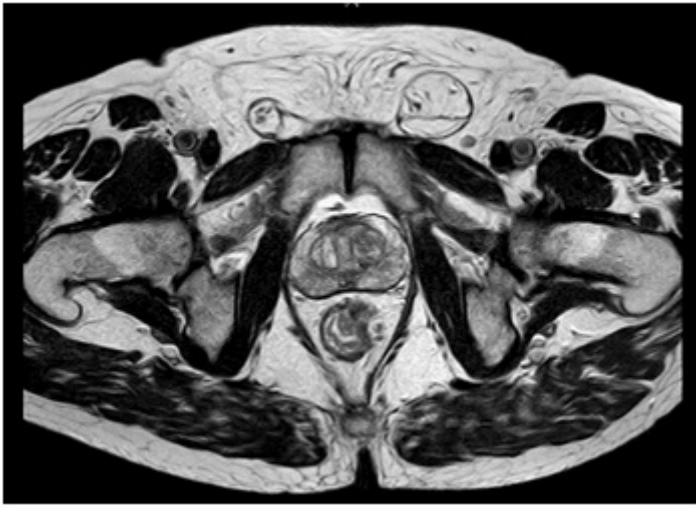
Pozuelos Rodríguez, Ana María; García Izquierdo, Fernando; Márquez Rojas, Jesús; Manzano Martín, María Isabel; Lledó Izquierdo, Isabel; Cáceres Nevado, María del Carmen; Masiá Palacios, Andrea

Hospital San Pedro de Alcántara, Cáceres.

Resumen

Introducción: Las neoplasias neuroendocrinas (NENs) constituyen un grupo heterogéneo, definidas como epiteliales con una diferenciación predominantemente neuroendocrina. Pueden surgir en prácticamente cualquier órgano del cuerpo, debido a que estas células se distribuyen en la etapa embrionaria por todo el organismo, a través de las crestas neurales, las glándulas endocrinas, los islotes y el sistema endocrino difuso. Los tumores neuroendocrinos (TNE) de recto representan el 34% de todos los diagnosticados, siendo los más frecuentes, los de intestino delgado. En los últimos años, ha existido un incremento en su diagnóstico debido a las nuevas técnicas endoscópicas y programas para la detección del carcinoma colorectal (CCR). La mayoría de pacientes suelen ser asintomáticos al diagnóstico. Generalmente son más frecuentes en hombres, entre la quinta y sexta década de vida. El manejo de estos tumores, debido a los neuropéptidos que generan, puede ser complejo y es necesario hacer un abordaje multidisciplinar.

Caso clínico: Paciente de 65 años con antecedente de hipertensión arterial mal controlada a pesar del tratamiento con beta-bloqueantes, hiperuricemia y cefaleas ocasionales. Refiere que dos meses previos al diagnóstico inicia con sangrado rectal mantenido y dolor anal, asociado a tenesmo rectal permanente. Pérdida de peso de 5 kg. Se realiza colonoscopia donde se evidencia una neoplasia de canal anal-recto bajo. Sumado a esto, TAC abdomino-pélvico informa dos metástasis hepáticas sólidas en segmento VIII y VI y engrosamiento de pared de recto bajo muy próximo a canal anal. Se realiza metastasectomía hepática inicial seguida por amputación abdomino perineal. Como hallazgos operatorios se encuentra tumoración rectal de predominio antero lateral izquierdo que infiltra el asa puborectal. Anatomía patológica, tanto de ambas metástasis hepáticas, como la de recto, informa carcinoma neuroendocrino con grado histológico G3. En caso de recto, invade la muscular propia y tejido adiposo. Por técnicas de inmunohistoquímica, se logra establecer neoplasia rectal como tumoración primaria. Paciente con evolución satisfactoria, quien es dado de alta al 7 día posoperatorio sin incidencias. Pasa a cargo de Oncología médica para tratamiento complementario. A la revisión en los 3 meses posteriores, paciente sin cefaleas, con buen control de tensión arterial a pesar de mala adherencia al tratamiento con betabloqueantes.



Discusión: Los tumores neuroendocrinos rectales tienen una incidencia en aumento debido a los programas de cribado para CCR y el desarrollo de nuevas técnicas endoscópicas. A pesar de que los pacientes suelen permanecer asintomáticos, pueden presentar síntomas extra digestivos debido a los neuropéptidos que secretan (hipertensión arterial mal controlada, diarreas, cefaleas...). A pesar de su diagnóstico por colonoscopia, se deben de completar estudios para estadificar correctamente la neoplasia y dar un tratamiento multidisciplinar. No existen protocolos establecidos sobre el manejo de estas neoplasias rectales, sin embargo, es importante individualizar cada caso y realizar más estudios multicéntricos para unificar criterios.