



Cirugía Española



www.elsevier.es/cirugia

P-375 - PRÓTESIS AUTOEXPANDIBLES COMO TRATAMIENTO PALIATIVO EN PACIENTES CON CÁNCER DE COLON: ANÁLISIS DE NUESTRA EXPERIENCIA EN 10 AÑOS

González Sierra, Begoña; Arteaga Peralta, Vladimir; de la Plaza Llamas, Roberto; García Amador, Cristina; López Marcano, Aylhin; Medina Velasco, Anibal; Díaz Candelas, Daniel; Ramia Ángel, José Manuel

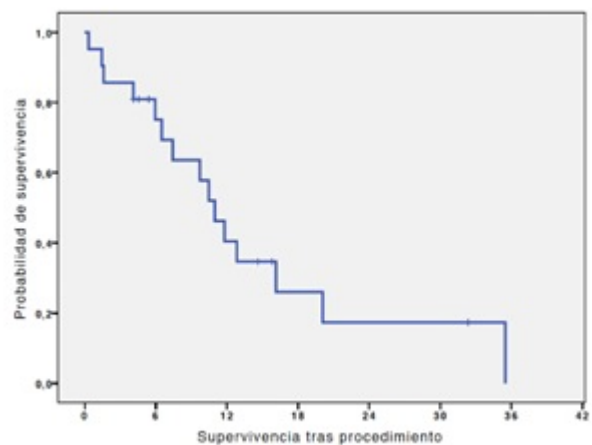
Hospital Universitario, Guadalajara.

Resumen

Objetivos: El uso de prótesis expandibles de colon (PEC) es una alternativa a la cirugía urgente que puede evitar la formación de estomas en pacientes con enfermedad avanzada y síntomas obstructivos. El objetivo del estudio es la descripción de resultados obtenidos en el servicio de cirugía general en un Hospital de segundo nivel acerca del uso de PEC paliativas en pacientes con neoplasia obstructiva de colon descendente.

Métodos: Se realizó un análisis retrospectivo de los pacientes con diagnóstico de obstrucción de colon por neoplasia estenosante sometidos a la colocación de PEC con intención paliativa (paciente con expectativa de vida muy corta, independientemente del estadio del cáncer, que requiere cuidados para mejorar la calidad de vida, o paciente que no es candidato a cirugía pero que se puede beneficiar de la quimioterapia) entre el 01 de enero de 2008 y el 31 de diciembre de 2017. Se realizó el seguimiento de los pacientes hasta el 17 de abril de 2018 o hasta su fallecimiento. No se excluyó ningún paciente del estudio. Las variables analizadas fueron: edad, sexo, síntomas, estadio TNM, anatomía patológica, distancia de neoplasia a margen anal, tipo de procedimiento (urgente/programado) y análisis de supervivencia global. Los datos se recogieron de la historia electrónica Mambrino XXI, analizada en SPSS 20,0

Resultados: Se documentaron 130 procedimientos de colocación de prótesis, en un 16%, es decir 21 pacientes, se indicó el uso de prótesis de manera paliativa. Estos pacientes presentaron una mediana de edad de 78,19 años, con un rango intercuartil (RI) de 69-87,07 años. 12 pacientes eran hombres. El síntoma principal fue obstrucción/suboclusión en todos los pacientes, refiriendo además síndrome constitucional en 7 pacientes y rectorragia en 5. Los 21 casos se diagnosticaron mediante TC y colonoscopia. En 17 casos el estadio de la TNM fue estadio IV, 3 casos estadio III y 1 caso estadio I. En todos los casos la anatomía patológica fue de adenocarcinoma. La mediana de distancia de colocación de la prótesis al margen anal externo es de 25 cm (RI: 18,5-30 cm). En cuanto al procedimiento, se realizó de manera urgente en 2 de los casos y programada en el resto con imposibilidad de colocación en 4 (la PEC fue exitosa en el 81% de los casos), con una mediana de estancia tras el procedimiento de 6 días (RI: 1-11 días). Fue necesaria la realización de ostomía en 4 de los pacientes. 9 pacientes recibieron quimioterapia paliativa. No se produjeron complicaciones asociadas a la prótesis hasta el fallecimiento o fecha de seguimiento con un tiempo máximo de seguimiento de 35,49 meses. El análisis Kaplan Meier de supervivencia desde la colocación de PEC hasta el exitus es de 9,72 meses (RI: 4,34-15,23 meses) (fig.).



Conclusiones: El 81% de nuestra serie se realizó una colocación de la PEC exitosa, que fue efectiva y definitiva en la resolución de síntomas sin necesidad de cirugía adicional.