



Cirugía Española



www.elsevier.es/cirugia

P-283 - PSEUDOANEURISMA DE LA ARTERIA HEPÁTICA: COMPLICACIÓN POTENCIALMENTE FATAL TRAS RESECCIÓN PANCREÁTICA

Cuadrado, Ángel; Ortega, Irene; Fernández, Rocío; Madrid, Andrés; Núñez O'Sullivan, Sara; Martín, Raquel; Márquez, Lucila; Picardo, Antonio Luis

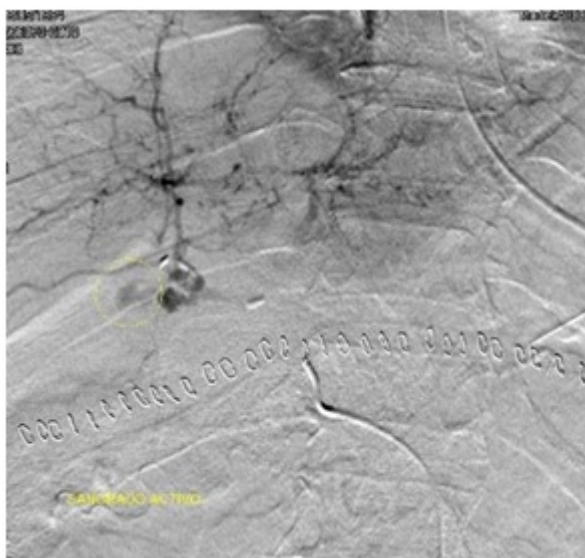
Hospital Universitario Infanta Sofía, San Sebastián de los Reyes.

Resumen

Objetivos: Presentación de un caso excepcional de hemorragia digestiva masiva tardía secundario a un pseudoaneurisma de la arteria hepática derecha. Mostrar las dificultades en el diagnóstico clínico y manejo terapéutico.

Caso clínico: Varón de 63 años intervenido de una duodenopancreatectomía cefálica por un TMPI con reconstrucción en 1 asa tipo Child con anastomosis ducto mucosa sin complicaciones intraoperatorias. Desarrolla como complicación postoperatoria inmediata una colección intrabdominal por *K. crusei* secundaria a una fístula pancreática grado B (ISGPF) con buena evolución con tratamiento conservador. A los dos meses de la intervención presenta una hematemesis súbita con inestabilidad hemodinámica. Se realiza gastroscopia urgente que objetiva úlceras a nivel de la anastomosis gastroyeyunal, con posible perforación, por lo que se decide practicar una laparotomía urgente. Mediante gastrotomía anterior, se revisa cavidad gástrica llena de coágulos, con anastomosis gastroyeyunal con erosiones superficiales sin perforación o sangrado. Se realiza gastroscopia intraoperatoria identificando algunos coágulos en asa eferente y ausencia de restos hemáticos en el asa aferente. Se administran 7 concentrados de hematíes, 2 pools de plaquetas, 1.000 cc de PFC, 1 g de fibrinógeno, 1 g de tranexámico. Se realiza angioTAC postoperatorio sin signos de sangrado activo. Se repite gastroscopia con restos hemáticos en asa aferente y estómago sin localizar punto activo sangrante. Una semana después presenta nueva hematemesis masiva y el angioTAC evidencia sangrado masivo en el asa biliar, con origen en la arteria hepática derecha. La arteriografía urgente identifica un pseudoaneurisma en la arteria hepática derecha con sangrado activo, procediéndose a su embolización. Se comprueba exclusión satisfactoria del aneurisma, con llenado de las ramas distales de la arteria hepática derecha por colaterales desde la arteria hepática izquierda. Tiene elevación transitoria posterior de las enzimas hepáticas sugestiva de hepatitis isquémica y desarrolla adicionalmente infección de la herida quirúrgica, del catéter venoso central y una neumonía nosocomial, recuperándose satisfactoriamente. La hemorragia diferida intrabdominal masiva ocurre en 1-8% de las pancreatectomías y es responsable del 11-38% de la mortalidad global. El sangrado de un pseudoaneurisma de la arteria hepática es infrecuente, pero puede ser potencialmente fatal. Se produce como consecuencia de la invasión tumoral, una disección quirúrgica excesiva o por la inflamación de la pared arterial por un absceso intrabdominal contiguo o una fístula pancreática. El sangrado se produce de media a los 21 días tras la resección pancreática, aunque puede aparecer pasado el mes o incluso a los 2 meses como en nuestro caso. Puede presentarse en forma de hemoperitoneo (lo más frecuente) o de hemorragia digestiva en caso de sangrado hacia la anastomosis biliodigestiva. Ocasionalmente, un sangrado centinela permite sospecharlo precozmente. El tratamiento de elección es la embolización percutánea o el stent endovascular. El tratamiento quirúrgico se restringe a

aquellos casos en que la embolización fracasase o no sea factible.



Discusión: Los pseudoaneurismas de la arteria hepática son una complicación infrecuente con alta morbimortalidad que exige un alto índice de sospecha y un tratamiento endovascular precoz. El riesgo de recanalización o resangrado puede alcanzar el 37%, por lo que se recomienda un seguimiento estrecho.