




# Cirugía Española



[www.elsevier.es/cirugia](http://www.elsevier.es/cirugia)

## P-082 - ADENOMA SUPRARRENAL PRODUCTOR DE TESTOSTERONA: CAUSA INFRECUENTE DE VIRILIZACIÓN

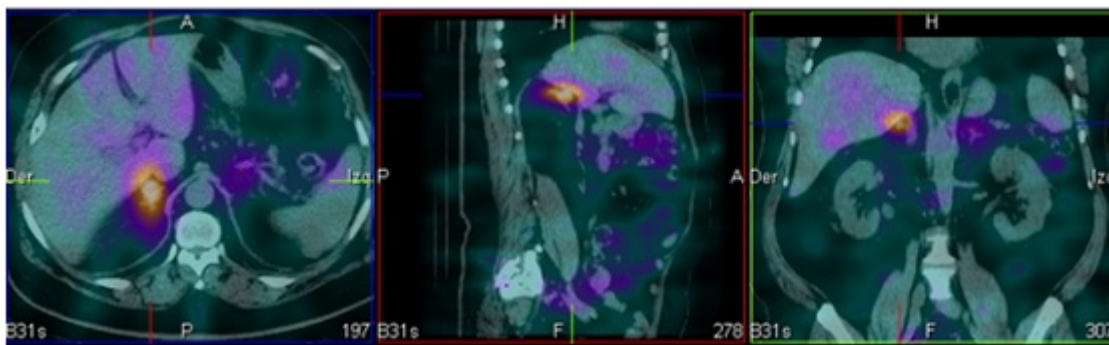
Rodríguez García, Pablo; García López, Arancha; Balsalobre Salmerón, María; Carrillo López, María José; Martínez Manzano, Álvaro; Abellán Garay, Laura; Muñoz García, Javier; Vázquez Rojas, José Luis

Hospital General Universitario Santa Lucía, Cartagena.

### Resumen

**Introducción:** El hiperandrogenismo femenino se manifiesta clínicamente con hirsutismo, virilización y trastornos menstruales. Entre las enfermedades más frecuentes que lo producen se encuentran: síndrome del ovario poliquístico, tumores ováricos, hiperplasia suprarrenal congénita, tumores suprarrenales, etc. Las masas suprarrenales benignas secretoras de andrógenos son extremadamente raras. El riesgo de malignidad es del 70% cuando se diagnostica en mujer adulta, sobre todo si existe hipercortisolismo asociado. Los estudios de imagen como el TC, RMN o PET-TC, ayudan a localizar y a valorar las características de las lesiones suprarrenales, aunque el diagnóstico definitivo siempre es histopatológico. El tratamiento de este tipo de tumores es quirúrgico.

**Caso clínico:** Presentamos el caso de una mujer de 64 años con antecedentes personales de alergia a contraste yodado, HTA y anexectomía izquierda en 2007 por quiste de ovario, menopausia a los 50 años. Acude a Consulta por aumento de hirsutismo facial y caída del pelo de un año de evolución, sin asociar otra sintomatología. Se realizó estudio hormonal en el que destacaba una elevación de testosterona 5 veces por encima de su valor normal, con niveles de androstenediona y DHEA normales. El resto de niveles hormonales eran normales, así como los marcadores tumorales. Fue derivada para valoración por Ginecología, realizando exploración ginecológica completa, incluyendo ECO transvaginal, sin evidenciar hallazgos patológicos, por lo que se descartó causa ginecológica. Se solicitó RMN, que no se pudo hacer por claustrofobia de la paciente, por lo que se realizó TC abdominal sin contraste, hallando nódulo de 23 mm en glándula suprarrenal derecha, compatible con adenoma suprarrenal. Se completó estudio con gammagrafía suprarrenal para valorar la funcionalidad del nódulo, concluyendo que se trataba de un adenoma hiperfuncionante suprarrenal derecho, con glándula suprarrenal izquierda y ovario derecho normales. Con estos hallazgos, se decidió tratamiento quirúrgico de la lesión suprarrenal, realizando una suprarrenalectomía derecha laparoscópica, que cursó sin incidencias. La evolución postoperatoria de la paciente ha sido satisfactoria, con regresión parcial de los signos de virilización y con marcada disminución de niveles de testosterona en los controles hormonales posteriores. La anatomía patológica confirmó que se trataba de un adenoma suprarrenal virilizante, sin observar criterios de malignidad.



**Discusión:** El primer paso en el manejo de una paciente con hiperandrogenismo es la localización del exceso de andrógenos, ya que la presentación clínica no permite distinguir el origen del exceso de andrógenos. El diagnóstico diferencial inicialmente se realiza mediante la determinación hormonal de DHEA, androstenediona y testosterona. Si la elevación es a expensas de DHEA, nos orientará a un origen suprarrenal, mientras que la elevación de testosterona es más típica de un origen ovárico. Los adenomas suprarrenales suelen presentar elevación de testosterona y androstenediona, mientras que los carcinomas muestran elevaciones importantes de DHEAS. Los tumores virilizantes suprarrenales benignos son muy raros; tanto los niveles hormonales como las pruebas de imagen orientan hacia un diagnóstico, pero es difícil diferenciar la naturaleza benigna o maligna por estos estudios, siendo el diagnóstico definitivo el histopatológico, que permitirá establecer el pronóstico del paciente.