



Cirugía Española



www.elsevier.es/cirugia

P-437 - FIEBRE TARDÍA EN POSTOPERATORIO DE SLEEVE GÁSTRICO COMO FORMA DE PRESENTACIÓN DE FÍSTULA GASTROBRONQUIAL

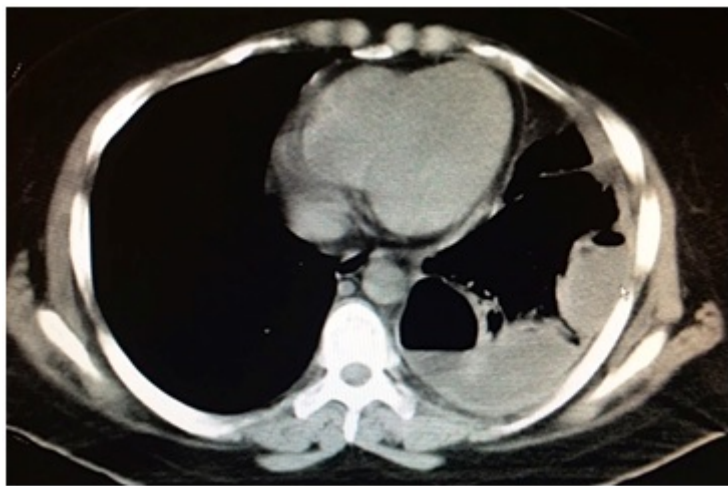
Martínez Fernández, Josefa; Guillén Paredes, María Pilar; Morales González, Álvaro; Moreno Gallego, Amando; Barnés Sosa, Manuel; Pardo García, José Luis

Hospital Comarcal del Noroeste de la Región de Murcia, Caravaca de la Cruz.

Resumen

Introducción: Presentación de un caso clínico de fístula gastrobronquial en paciente intervenida de gastrectomía tubular laparoscópica con clínica de fiebre tardía como forma de presentación.

Caso clínico: Paciente mujer de 29 años, que se interviene de gastrectomía tubular laparoscópica por obesidad mórbida con índice de masa corporal de 41,5. La paciente en el postoperatorio evoluciona de forma favorable, manteniéndose afebril, con buena tolerancia oral, y TC abdominal sin fuga de contraste. A los dos meses del alta consulta por febrícula vespertina de 37,5 °C asociada a tos con expectoración blanquecina y malestar general con artromialgias, diagnosticándose de infección respiratoria pautándose tratamiento antibiótico. Ante la ausencia de mejoría consulta de nuevo, objetivándose en la radiografía de tórax un derrame pleural izquierdo, con imágenes hidroaéreas. Se realiza un TC torácico que informa de múltiples colecciones, encapsuladas, con niveles hidroaéreos compatible con empiema pleural izquierdo multien capsulado por lo que se deriva al Hospital de referencia para completar estudio y tratamiento. En el hospital de referencia se coloca un drenaje pleural con salida de líquido purulento. Se repite el TC torácico y abdominal con contraste oral apreciándose fuga de contraste junto a la sutura gástrica hacia cavidad peritoneal, compatible con dehiscencia de sutura. Se solicita una endoscopia digestiva alta, observándose un pequeño orificio de 3 mm en cardias, implantándose una prótesis totalmente recubierta de 24 cm de longitud, dejando su extremo proximal a 8 cm por encima del fallo de sutura. Posteriormente se coloca una sonda de nutrición nasoyeyunal para nutrición enteral. A través del drenaje torácico se administra urokinasa de forma periódica con resolución de las colecciones pleurales, siendo dada de alta a los veinte días del ingreso. La fístula gastrobronquial es una complicación grave que puede comprometer la vida del paciente y requiere por tanto un diagnóstico y tratamiento precoz. Debido a la proximidad del árbol respiratorio, los abscesos subfrénicos pueden inducir a la formación de absceso pulmonar y fístula gastrobronquial, especialmente cuando se hacen crónicos. El tratamiento dependerá del momento de presentación y de las condiciones del paciente, recomendándose siempre que sea posible el manejo conservador con drenaje percutáneo de colecciones, dilatación del tubo gástrico, colocación de stent gástrico, y soporte nutricional adecuado, aunque en algunas ocasiones es necesario el tratamiento quirúrgico. En nuestro caso se necesitó de la ayuda del hospital de referencia y de la colaboración de otros servicios optándose por el tratamiento endoscópico, pero se trata de una complicación cuya resolución representa un verdadero reto terapéutico.



Discusión: La fístula gastrobronquial es una complicación poco frecuente pero grave tras la cirugía bariátrica que hay que tener siempre en cuenta ante todo paciente con fiebre tardía postoperatoria y clínica respiratoria. El tratamiento endoscópico puede ser de gran ayuda a la hora de solucionar el fallo de sutura, siendo necesario como se ha visto en este caso la ayuda de los Hospitales de referencia y la colaboración multidisciplinar.