



Cirugía Española



www.elsevier.es/cirugia

P-066 - CARCINOMA SUPRARRENAL DERECHO IRRESECABLE. TRATAMIENTO QUIRÚRGICO PALIATIVO

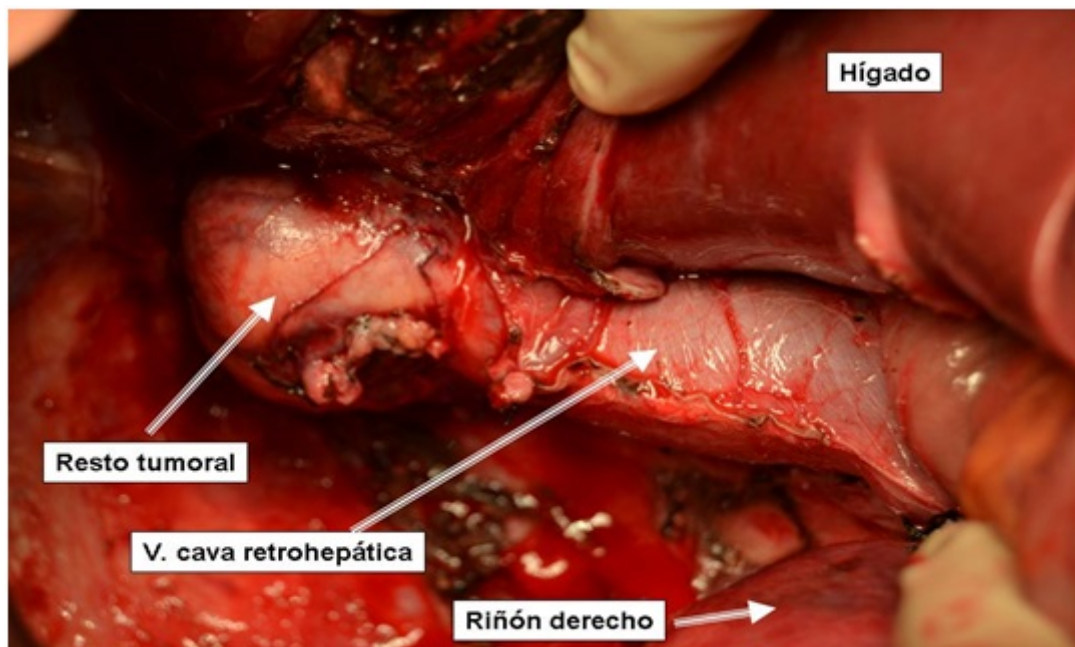
Yunta Abarca, Pedro; Palomo Sánchez, Juan Carlos; Alonso Vallejo, Javier; Cantero Ayllón, M José; Castro García, Ana; Jiménez Vicente, Elsa; de Miguel Ibáñez, Ricardo

Hospital Virgen de la Luz, Cuenca.

Resumen

Introducción: El carcinoma suprarrenal es un tumor poco frecuente con un diagnóstico habitualmente tardío y una mortalidad elevada a corto-medio plazo. El único tratamiento efectivo es el quirúrgico, no existiendo otras alternativas eficaces en la actualidad.

Caso clínico: Presentamos el caso de una paciente de 38 años estudiada por Nefrología a raíz de una hipertensión arterial. En las pruebas de imagen (ecografía y TAC) se detectó una gran tumoración suprarrenal derecha de 17×13 cm que comprimía estructuras vecinas incluida la vena cava retrohepática hasta hacerla imperceptible. En la exploración física destacaba una gran masa abdominal a nivel de hipocondrio derecho que descendía por debajo del ombligo. El estudio hormonal demostró que el tumor no era funcionante, con colesterol y catecolaminas urinarias y aldosterona plasmática dentro de rangos normales. La paciente fue intervenida quirúrgicamente mediante laparotomía subcostal derecha amplia extirpando la tumoración suprarrenal, de $20 \times 12 \times 9$ cm y de 1.095 g de peso. Fue necesaria la movilización completa del lóbulo hepático derecho, con exposición completa de la vena cava retrohepática. A nivel de la unión cavoatrial existía una masa de 5 cm de diámetro mayor, semipediculada del tumor principal y que formaba parte de la pared de la vena cava sin ningún plano de clivaje por lo que quedó como resto macroscópico, siendo la resección incompleta. La anatomía patológica fue de feocromocitoma maligno. El TAC de control mostró trombosis tumoral intraluminal en cava que se extendía desde la aurícula derecha hasta por debajo de las venas renales. La paciente fue anticoagulada con acenocumarol y remitida a un Centro de Referencia donde se realizó relaparotomía subcostal, esternotomía y frenotomía derecha bajo circulación extracorpórea. Se comprobó la irresecabilidad del resto macroscópico de la unión cavoatrial y se realizó trombectomía de la aurícula derecha y de la cava inferior. En la actualidad la enfermedad ha progresado con metástasis hepáticas y pulmonares. La paciente se mantiene viva 10 meses después del diagnóstico.



Discusión: Dado que no existe alternativa terapéutica a la cirugía en el carcinoma suprarrenal, el tratamiento quirúrgico debe tener intención de radicalidad e incluir linfadenectomía regional. La afectación de la vena cava por estos tumores no es infrecuente y debe ser valorada por un equipo multidisciplinar que incluya cirugía cardiovascular. Aun no siendo posible la extirpación completa del tumor, la cirugía puede mejorar la situación clínica del paciente y prolongar la supervivencia por lo que no se debe descartar de entrada.