CIR ESP. 2025;103(S2):S1011

Cirugía Española

www.elsevier.es/cirugia

P-624 - OSTEOSARCOMA PRIMARIO DE MAMA; UNA RAREZA EN LA PATOLOGÍA MAMARIA

Delgado Sánchez, Julia A.; Arrieta Martínez, Clara M.; Calzado Baeza, Salvador F; Ortega Martínez, Almudena

Hospital Santa Ana, Motril.

Resumen

Introducción: El sarcoma de mama es un tumor maligno poco frecuente (< 1%) que se origina en el tejido conectivo de la mama y no en el epitelio glandular como los carcinomas. El osteosarcoma primario de mama es un subtipo extremadamente raro que produce tejido osteoide en la mama, sin afectación ósea primaria y supone < 0,1% del total de tumores malignos mamarios. Se han descrito menos de 200 casos en la literatura médica hasta la fecha.

Caso clínico: Mujer de 77 años sin antecedentes familiares oncológicos, derivada a consulta de patología mamaria por un nódulo palpable en la unión de cuadrantes externos de la mama izquierda de 3 × 4 cm y retracción del pezón asociada. En la mamografía se evidencia un nódulo calcificado en el cuadrante superoexterno de la mama izquierda, que en ecografía corresponde a una lesión hipoecoica con sombra posterior. Axila radiológicamente negativa. Se toma biopsia ecoguiada de la lesión. En el examen anatomopatológico de la muestra se evidencia una lesión osificada entre cuyas trabéculas se observan células atípicas de estirpe mesenquimal, negativas para marcadores epiteliales y receptores hormonales, hallazgos que pueden corresponder a un carcinoma metaplásico vs. sarcoma. Tras presentarse el caso en comité oncológico se decide realizar una mastectomía simple y biopsia del ganglio centinela de forma diferida. Tras la cirugía la paciente fue dada de alta al día siguiente y el estudio anatomopatológico de la pieza se informó como un osteosarcoma primario de mama grado 2 pT2N0 (0/4). Posteriormente recibió radioterapia adyuvante por proximidad del margen posterior y en seguimiento oncológico se evidencian metástasis hepáticas, iniciando quimioterapia paliativa.

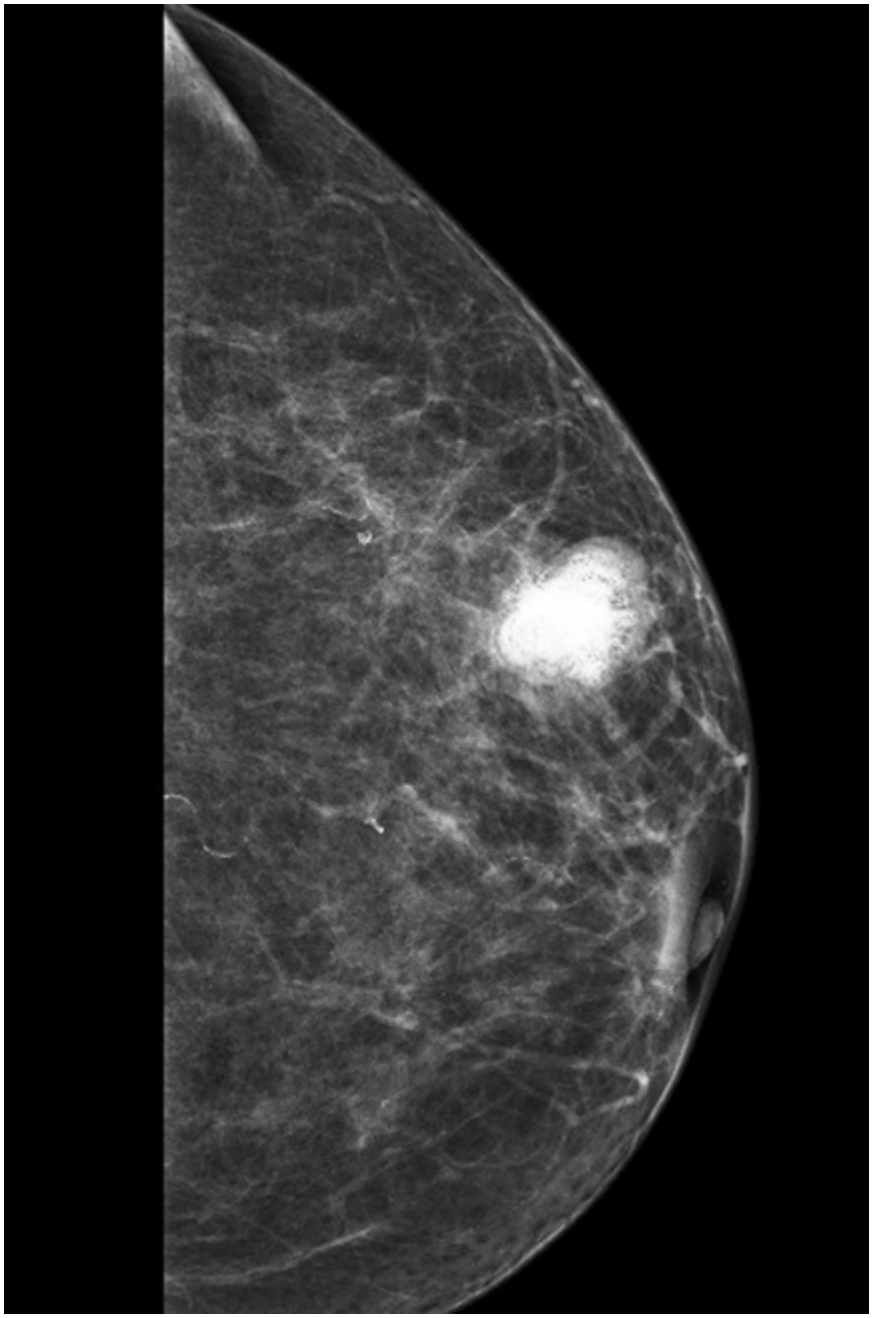

Discusión: El sarcoma de mama es un tipo de tumor que no expresa receptores hormonales ni HER2 y se suele presentar en mujeres postmenopáusicas de forma idiopática. Se suelen presentar como una masa palpable de crecimiento rápido, generalmente no dolorosa. La diseminación es por vía principalmente hematógena (pulmón, hueso, hígado), a diferencia de los carcinomas que suelen diseminarse por vía linfática, por lo que no suele encontrarse afectación axilar en este tipo de tumores. En las pruebas diagnósticas de imagen se pueden observar calcificaciones groseras, que pueden confundirse con lesiones benignas inicialmente. Presentan una alta tasa de recurrencia y agresividad según el subtipo, por lo que el tratamiento principal consiste en una cirugía de resección con márgenes amplios, normalmente mastectomía y quimioterapia adyuvante similar al esquema del osteosarcoma. No se usa hormonoterapia y la radioterapia debe individualizarse. A pesar del correcto tratamiento son tumores con pronóstico desfavorable con una alta tasa de recurrencia local y metástasis temprana, presentando una supervivencia media de 2-3 años.

0009-739X © 2025 AEC. Publicado por Elsevier España, S.L.U. Todos los derechos reservados