

P-623 - CARCINOMATOSIS PERITONEAL POR CÁNCER DE MAMA: NEOPLASIA COMÚN CON DESENLACE POCO FRECUENTE

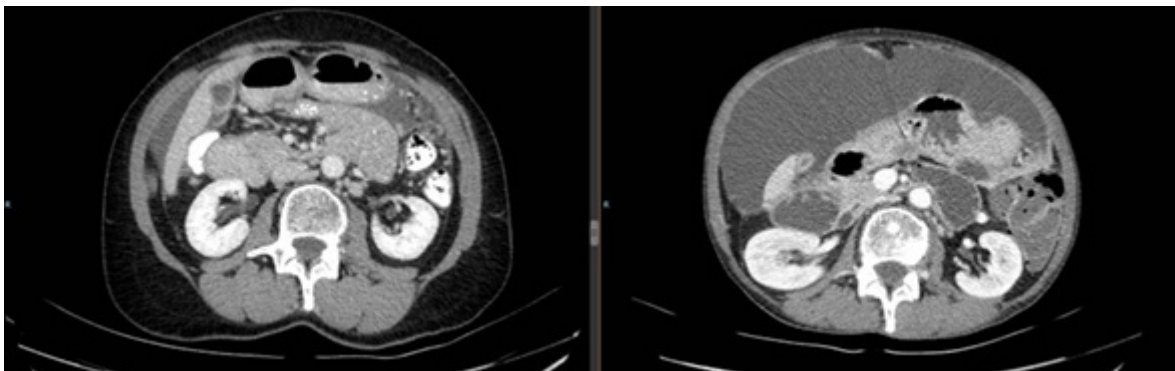
Arrieta Martínez, Clara; Delgado Sánchez, Julia; Ortega Martínez, Almudena; Calzado Baeza, Salvador; Vázquez Barros, Pablo

Hospital Santa Ana, Motril.

Resumen

Introducción: La carcinomatosis peritoneal en relación con el carcinoma lobulillar infiltrante supone una forma de presentación inusual y tardía de la enfermedad. La pérdida de E-cadherina permite una diseminación insidiosa y difusa, con un manejo terapéutico complejo y no estandarizado. Por ello, consideramos relevante reportar el siguiente caso.

Caso clínico: Mujer sin antecedentes de interés, es diagnosticada en 2017, a los 55 años, de un carcinoma lobulillar infiltrante en el cuadrante inferoexterno de la mama izquierda (T2N1M0), con receptores hormonales positivos, *cerb-B2* negativo y Ki67 del 20%. Recibió tratamiento neoadyuvante con antraciclinas y taxol con respuesta radiológica parcial. Fue intervenida realizándose una cuadrantectomía con linfadenectomía axilar izquierda, ypT2N1M0 (1/12). La radioterapia y la hormonoterapia formaron parte del tratamiento adyuvante, bien tolerado y el seguimiento por Oncología Médica cursó sin incidencias hasta 6 años después (2023), cuando se elevó el CA 15,3. El estudio se completó con TC toracoabdominal y biopsia peritoneal, en el que se informó de la aparición de líquido peritoneal libre en cantidad moderada y un realce llamativo de hojas peritoneales, con un resultado anatomopatológico de metástasis de carcinoma de probable origen mamario con perfil triple negativo. A pesar de realizar tratamiento con taxol, pembrolizumab y progresar hasta una tercera línea de tratamiento con carbo-gemcitabina, la paciente evolucionó de manera tórpida requiriendo la realización de paracentesis evacuadoras, desarrollando metástasis óseas y finalmente, una obstrucción intestinal irreversible acompañada de una neumonía atípica, dos años más tarde (2025), falleciendo a los 61 años, en el centro hospitalario.



Discusión: Basándonos en los resultados del caso descrito, debemos destacar la importancia de la valoración, tratamiento y seguimiento multidisciplinar que implica el proceso oncológico de la mama. A pesar de ser un

escenario inusual, pone en evidencia la necesidad de investigación y búsqueda de tratamientos más eficaces y personalizados que garanticen mejores resultados.