



P-239 - NÓDULO DE LA HERMANA MARÍA JOSÉ A CONSECUENCIA DE UNA NEOPLASIA PANCREÁTICA. REPORTE DE UN CASO Y REVISIÓN SISTEMÁTICA DE LA LITERATURA

Gemio del Rey, Ignacio Antonio; de la Plaza Llamas, Roberto; Díaz Candelas, Daniel Alejandro; Gorini, Ludovica; Arellano González, Rodrigo; Sun, Wenzhong; García Frigal, Jaime; Fra López, María

Hospital Universitario, Guadalajara.

Resumen

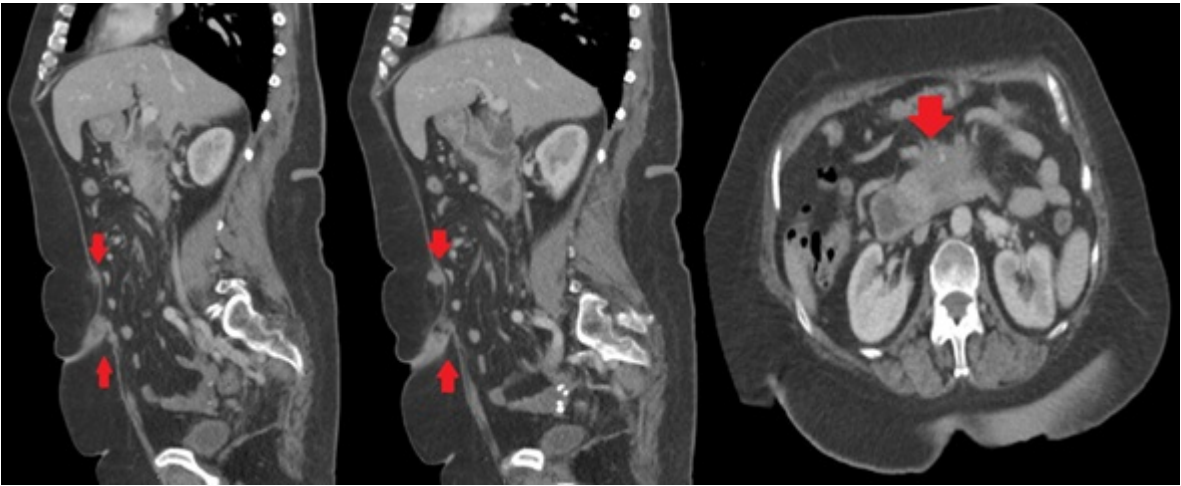
Introducción: El nódulo de la hermana María José es una metástasis umbilical producida generalmente por una neoplasia intraabdominal (42%). El origen puede ser gástrico (23-37%), ovárico (17%), colónico (15%), pancreático (6-9%) y uterino (6%). Puede producirse por invasión directa del peritoneo, por diseminación linfática o hematógena y a través de remanentes embrionarios. Indica la presencia de una enfermedad avanzada en más del 30% de los casos, aunque no descarta la posibilidad quirúrgica del tumor primario. EL 75% del total son adenocarcinomas. Realizamos una búsqueda sistemática de la literatura para determinar los casos publicados de nódulo de la hermana María José en el contexto de un tumor pancreático, añadiendo uno propio a la serie.

Caso clínico: Presentamos una mujer de 60 años diagnosticada de una neoplasia pancreática estadio IV, con carcinomatosis peritoneal y metástasis pulmonares. La paciente ha sido diagnosticada a raíz de intolerancia oral progresiva, objetivándose una infiltración obstructiva de la tercera porción duodenal. En el TAC realizado para estudio de extensión se objetiva nódulo umbilical compatible con metástasis cutánea (nódulo de la hermana María José). Se programa para para la realización de gastroenteroanastomosis laparoscópica, confirmándose durante el abordaje la presencia del nódulo. Se realizó búsqueda sin límites en PubMed, actualizada el 29/04/2025 con la siguiente estrategia: ((Sister Mary Joseph's Nodule) OR (Sister Joseph's Nodule)) AND ((Pancreatic Neoplasms) OR (Cancer of Pancreas) OR (Cancer of the Pancreas) OR (Neoplasms, Pancreatic) OR (Pancreas Cancer) OR (Pancreas Neoplasms) OR (Pancreatic Acinar Carcinoma) OR (Pancreatic Cancer) OR (Pancreatic Carcinoma)).

Resultados: Se presentan en la tabla.

Caso	Edad	Sexo	Debut	Diagnóstico
Ando 2021	89	Mujer	Nódulo doloroso	TAC
Marcacuzco 2019	84	Varón	Nódulo doloroso	ECO/TAC
Vallejo-Bernad 2012	85	Mujer	Nódulo doloroso	AP/TAC
Prabhu 2013	69	Varón	Nódulo doloroso	AP/TAC
El Omri 2020	48	Varón	Nódulo doloroso	AP/TAC

Bai 2012	40	Varón	Nódulo	AP/TAC/PET
Al-Mashat 2010	56	Varón	Nódulo	AP/TAC
Menzies 2014	72	Mujer	Síndrome constitucional/nódulo	TAC
Yang 2019	75	Varón	Diagnóstico de ADC pancreático previo. Elevación de CA 19.9	AP/TAC/PET
Chiang 2013	64	Varón	Nódulo no doloroso	AP/TAC
Custer 2024	57	Mujer	Dolor abdominal. Lesión umbilical ulcerada	AP/TAC
Caso propio 2024	60	Mujer	Diagnóstico de ADC pancreático previo. Gastroenteroanastomosis por intolerancia oral.	TAC/laparotomía



Discusión: El nódulo de la hermana María José es una manifestación poco frecuente de una neoplasia intraabdominal. Es especialmente infrecuente en el caso de tratarse de una neoplasia de origen pancreático (6-9%), habiéndose reportado solo 11 casos en la literatura, añadiendo el nuestro en la actualidad. Suele ser indicativo de una enfermedad avanzada. Es importante tener en cuenta que el estudio anatomopatológico del nódulo de la hermana María José en pacientes con enfermedad metastásica o irresecable puede ser beneficioso para obtener información relevante para el tratamiento oncológico evitando procedimientos más invasivos para obtener una muestra tisular.