CIR ESP. 2025;103(S2):S436

Cirugía Española

www.elsevier.es/cirugia

P-317 - NEOPLASIA PAPILAR BILIAR INTRADUCTAL UNIFOCAL: PRESENTACIÓN INUSUAL DE UNA ENTIDAD TÍPICAMENTE MULTIFOCAL. A PROPÓSITO DE UN CASO

Pellicer Barreda, M. Amparo; Alonso Alvarado, Ayaya; Rosat Rodrigo, Adrián; Delgado de la Cruz, Alejandra; Abellán Fernández, Jorge; Rojas Estévez, Marta; Hueso Mor, Alejandro; Jordán Balanzá, Julio César

Hospital Universitario Ntra. Sra. Candelaria, Santa Cruz de Tenerife.

Resumen

Introducción: La neoplasia papilar intraductal de la vía biliar (NPIVB) es una entidad poco conocida en la práctica clínica diaria debido a su baja prevalencia. Se caracteriza por un crecimiento exofítico del epitelio biliar hacia la luz ductal. Mayoritariamente son lesiones multifocales –raramente solitarias–, intraluminales con aspecto polipoideo, en “escayola” reduciendo la luz ductal en segmentos largos de la VB o con afectación superficial. Un tercio de estos tumores producen mucina. Su presentación clínico-radiológica puede simular la del colangiocarcinoma, sin embargo su comportamiento es más indolente. Presentamos un caso clínico de NPIVB de presentación atípica: lesión unifocal en una paciente sintomática. Este hallazgo destaca la variabilidad morfológica de la entidad e importancia de un estudio preoperatorio completo para orientar adecuadamente el manejo quirúrgico.

Caso clínico: Paciente mujer de 74 años hipertensa, diabética y colecistectomizada hace 20 años sin incidencias posquirúrgicas que ingresa en el Servicio de Digestivo por ictericia obstructiva en octubre del 2024 asociando síndrome constitucional de meses de evolución con hallazgo ecográfico de dilatación coledociana con ocupación de su luz. Bajo sospecha de coledocolitiasis, se realiza CPRE sin poder canular la VB por presencia de un divertículo duodenal, tras lo que se contacta con nuestro servicio. Se realiza un TAC de abdomen trifásico objetivándose una masa intraductal en el hilio hepático de 13 mm que realza intensamente en fase arterial sugestiva de colangiocarcinoma. Analíticamente Ca 19.9 elevado. Se realiza colangioRMN que describe un defecto de repleción de 13 × 8 mm en el tercio proximal del colédoco y una colangioscopia que objetiva una lesión de aspecto velloso con anatomía patológica (AP) de infiltrado inflamatorio sugestivo de colangiocarcinoma perihiliar como primera opción diagnóstica frente a NPIVB. Se completa estudio de extensión mediante TAC de tórax y PET sin hallarse enfermedad a distancia, estudio de función hepática con LiMON y reconstrucción anatómica y volumetría mediante CELLAM para la planificación quirúrgica. Con el estudio completo se plantea el diagnóstico diferencial entre colangiocarcinoma perihiliar (Bismuth-Corlette tipo I) y NPIVB. Asegurando futuro remanente hepático, se propone abordaje quirúrgico: laparotomía exploradora, linfadenectomía del hilio hepático y en función de resultados histológicos, realizar hepaticoyeyunostomía en caso de ausencia de malignidad, o hepatectomía izquierda con resección del caudado en caso contrario. La intervención se lleva a cabo en diciembre del 2024, evidenciando una VB dilatada de hasta 1,5 cm y una arteria hepática rama de la AMS como

variante anatómica. La anatomía intraoperatoria resulta negativa para malignidad, realizándose resección de VB completa y confección de hepaticoyeyunostomía. La AP de la biopsia confirma el diagnóstico de NPIVB. La paciente presentó un posoperatorio sin incidencias con alta al 5.º día tras la cirugía. Se revalora a la paciente al mes en consultas externas con RMN de control sin datos de recidiva tumoral.

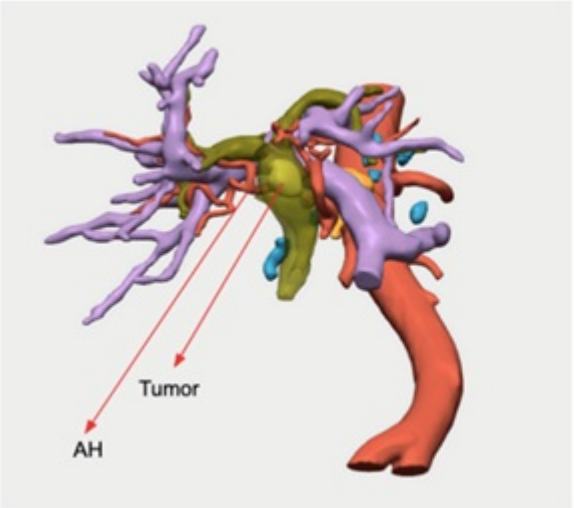

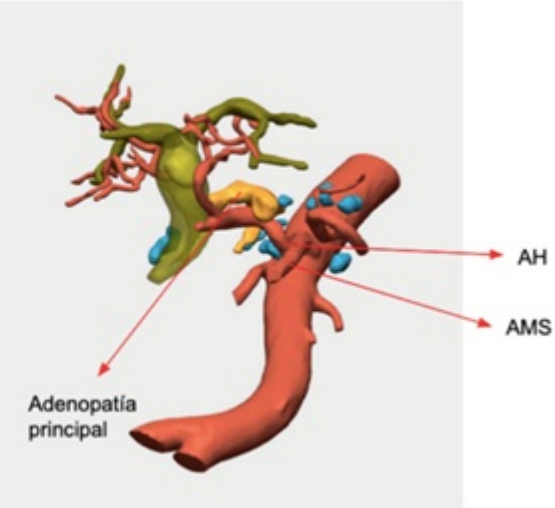

Discusión: La NPIVB representa una entidad diferenciada del colangiocarcinoma con mejor pronóstico, cuya presentación es mayoritariamente multifocal. Su diagnóstico se basa en las pruebas de imagen y en la histología (CPRE o colangioscopia). El tratamiento es quirúrgico consiguiendo altas tasas de curación con baja recidiva.

0009-739X © 2025 AEC. Publicado por Elsevier España, S.L.U. Todos los derechos reservados