CIR ESP. 2025;103(S2):S420

Cirugía Española

www.elsevier.es/cirugia

P-300 - MANEJO QUIRÚRGICO DEL ÍLEO BILIAR

García Antuña, Alba; Ruiz Fernández, Raquel; Carrizo Rodríguez, Julián; Granero Castro, Pablo; Suárez Sánchez, Aida; García Alonso, Leire; García Flórez, Luis Joaquín; Llaneza Folgueras, Ana

Hospital Universitario Central de Asturias, Oviedo.

Resumen

Introducción: El íleo biliar es una obstrucción intestinal debido a una litiasis biliar que migra al intestino delgado a través de una fístula bilioentérica, siendo la más frecuente la colecistoduodenal. Supone entre el 1-4% de las obstrucciones intestinales de causa mecánica y es una complicación infrecuente de la colelitiasis. Suele asociar una elevada morbimortalidad debido al retraso en su diagnóstico y a que afecta principalmente a pacientes ancianos. En la mayoría de las ocasiones, debido al estado general del paciente por el cuadro de obstrucción intestinal, se opta por la resolución del cuadro agudo con enterotomía y extracción del cálculo, dejando la fístula bilioentérica *in situ*.

Caso clínico: Varón de 81 años con antecedentes de cirrosis hepática por VHC Child A, colelitiasis, adenocarcinoma de próstata a tratamiento con bloqueo hormonal, ictus isquémico, fibrilación auricular que precisó colocación de marcapasos, cardiopatía valvular e intervenido de una estenosis aórtica con colocación de prótesis biológica. Valorado en Urgencias por cuadro de dolor abdominal, vómitos y mal estado general, se realiza una TC abdominal que demuestra la característica triada de Rigler, con neumobilia, obstrucción intestinal y un cálculo biliar ectópico en intestino, además de cálculo en vesícula biliar. Se decide cirugía urgente mediante laparotomía media para enterotomía en sentido longitudinal, extracción manual de la litiasis biliar y cierre en sentido transversal, sin realizar actuación sobre la fístula colecistoduodenal debido al estado general del paciente. El posoperatorio inicial cursa de forma favorable, pero al 10.º día el paciente presenta nuevo cuadro de obstrucción intestinal. Se realiza una nueva TC abdominal que objetiva un nuevo cuadro de íleo biliar causado por la migración del cálculo presente en la vesícula biliar inicialmente. El paciente es reintervenido para realizar una nueva enterotomía y extracción del cálculo, con reparación de pared abdominal, dejando nuevamente la fístula colecistoduodenal *in situ*. El posoperatorio tras la reintervención cursa de forma favorable, siendo alta a los 30 días.

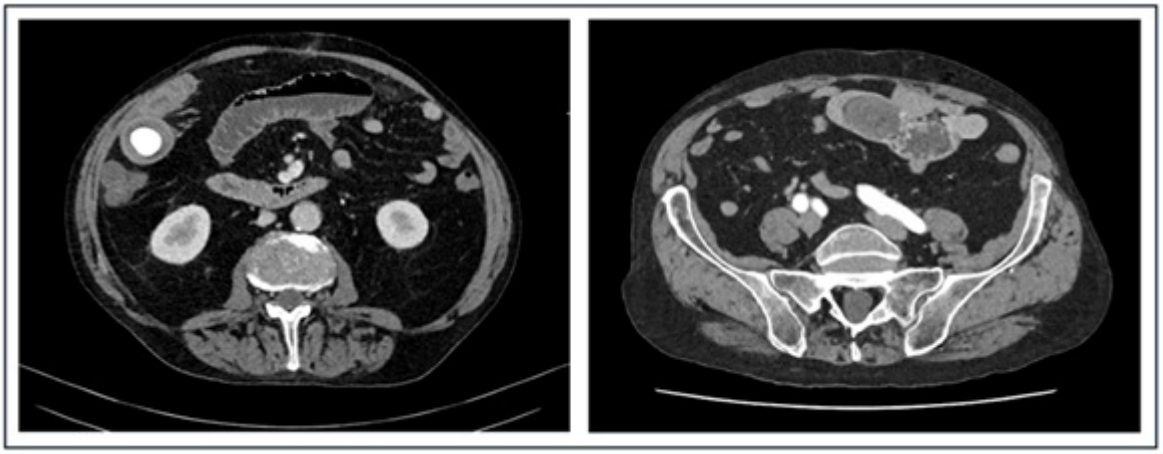

Discusión: El íleo biliar es una causa mecánica de obstrucción intestinal infrecuente con elevada morbimortalidad debido al retraso en su diagnóstico y a las características de los pacientes que lo presentan. La cirugía es el tratamiento de elección para su resolución, pudiendo resolver únicamente el cuadro agudo de obstrucción intestinal o abordar en el mismo acto la resolución de la fístula bilioentérica. En la mayoría de las ocasiones, debido a las características de los pacientes y al estado general en el momento del diagnóstico, se opta por la resolución de la obstrucción intestinal para no asociar mayor morbimortalidad con la reparación de la fístula bilioentérica. No existe consenso en cuanto a la actuación a llevar a cabo con estos pacientes, debiendo valorar individualmente los riesgos y beneficios que aporta la cirugía en cada caso.

0009-739X © 2025 AEC. Publicado por Elsevier España, S.L.U. Todos los derechos reservados