



Cirugía Española



www.elsevier.es/cirugia

P-043 - LIPOSARCOMA RECIDIVADO EN TRAYECTO CRURAL: ABORDAJE E ICONOGRAFÍA

Álvarez Garrido, Roi Nicolás; Estévez, Sergio; Carracedo, Roberto; Pérez Moreiras, M. I.; Mariño, Ester; Sánchez-Santos, Raquel

Complejo Hospitalario y Universitario de Vigo, Vigo.

Resumen

Introducción y objetivos: Los liposarcomas retroperitoneales (RPLPS) representan el 41% de todos los sarcomas retroperitoneales y aparecen principalmente en adultos de mediana edad. Son tumores raros (menos del 0,4% por cada 100.000 habitantes), con baja incidencia de metástasis, pero con alta tendencia a la recidiva local (alrededor del 50%). Presentamos un caso y su iconografía de recidiva de liposarcoma retroperitoneal-pélvico que fue tratado quirúrgicamente.

Caso clínico: Mujer de 36 años con antecedentes personales de dos cesáreas y liposarcoma retroperitoneal tratado con cirugía y RT en 2018 a la que se detecta en una TC de control durante el seguimiento una doble recidiva del liposarcoma. Una a nivel pélvico con infiltración de arteria ilíaca izquierda siguiendo su trayecto femoral y otra a nivel retroperitoneal (perirrenal izquierdo). En el Comité de tumores se decide proponer tratamiento quirúrgico de la recidiva de entrada. Se realiza exéresis en bloque de la recidiva pélvica que se completa con sección de peritoneo pélvico y fibras de la aponeurosis posterior del músculo transverso, aponeurosis anterior y medial del músculo psoas ilíaco y quelotomía del anillo crural. Se realiza disección del paquete vascular ilíaco y femoral con sección de la arteria ilíaca externa y la arteria femoral (incluidas en el bloque tumoral) y reconstrucción vascular con *bypass* ipsilateral ilíaco-femoral con prótesis anillada de PTFe. Así mismo, se lleva a cabo la exéresis del implante perirrenal en un segundo bloque incluyendo la fascia de Gerotta. La paciente evoluciona favorablemente en el posoperatorio inmediato siendo alta hospitalaria a los 5 días de la cirugía. La anatomía patológica informa de liposarcoma bien diferenciado recidivado con mezcla de patrones subtipo lipoma e inflamatorio-esclerosante, sin evidencia de focos de desdiferenciación. Tras ser revisado nuevamente en comité se decide seguimiento estrecho con pruebas de imagen.

Fig1. TC abd sagital y axial

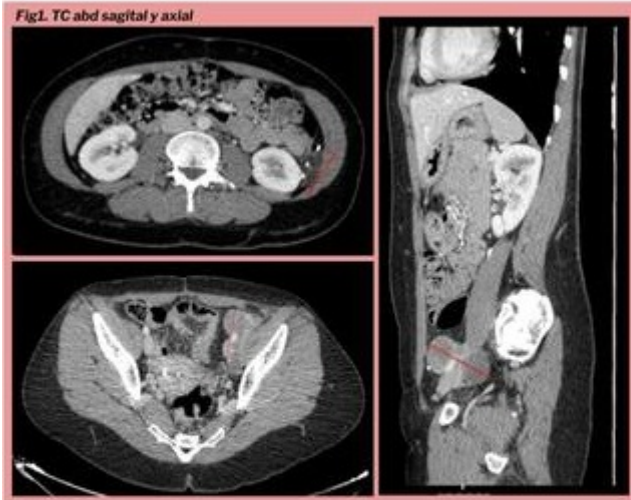

Fig2. Sección arterial.

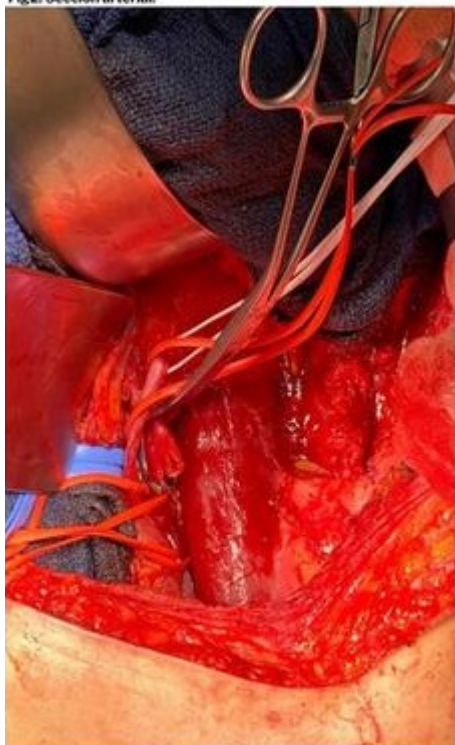
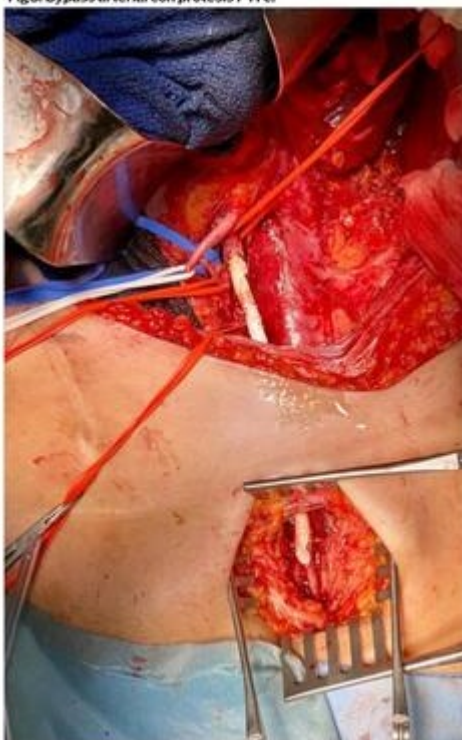


Fig3. Bypass arterial con prótesis PTFe.



Conclusiones: La cirugía radical en bloque sigue siendo el tratamiento de elección para el liposarcoma primario o recidivado. Es necesario un abordaje multidisciplinar para plantear, en consenso, el tratamiento más adecuado para cada caso. El objetivo principal es la resección con intención R0 siendo muy complicado en este tipo de tumores retroperitoneales de gran tamaño y precisando de cirugías agresiva para conseguirlo (incluidas las resecciones vasculares mayores).