



Cirugía Española



www.elsevier.es/cirugia

P-620 - LEIOMIOMA RECTAL COMO NEOPLASIA RECTAL INFRECIENTE DE DIFÍCIL DIAGNOSTICO: A PROPÓSITO DE UN CASO

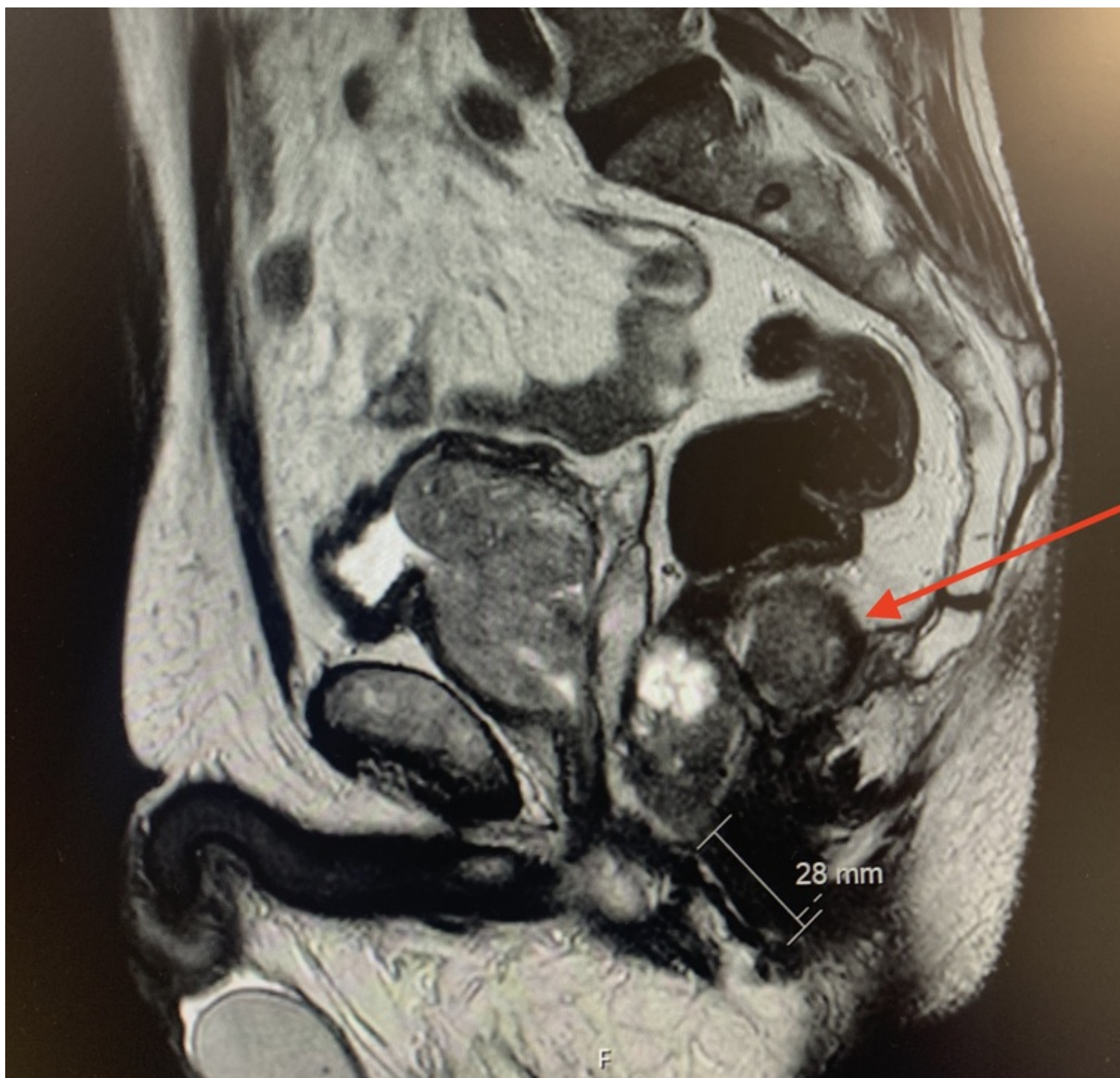
Cancelas Felgueras, M^a Dolores; Rodríguez Gómez, Lorena; Cervera Celadrán, Iria; Cagigal Ortega, Elima; García Domínguez, Antonio; Álvarez Cuiñas, Ana; Castro Lara, Ricardo Jesús; Martín Ramiro, Javier

Hospital Universitario Severo Ochoa, Leganés.

Resumen

Introducción: Presentamos el caso de una neoplasia rectal infrecuente, el leiomioma rectal. Los leiomiomas son tumoraciones mesenquimales benignas de músculo liso de localización variable con predilección por el sexo femenino, siendo infrecuentes en varones y a nivel rectal. Los leiomiomas rectales presentan clínica similar al resto de tumores rectales. Su cribado y diagnóstico definitivo se realiza mediante colonoscopia y biopsia respectivamente, empleando TAC, resonancia magnética (RM) o ecografía endoscópica (EUS) como estudio de extensión, considerándose esta última la más precisa para determinar la profundidad de invasión. El tratamiento de elección es la resección endoscópica o quirúrgica según la afectación submucosa. Presentamos un leiomioma rectal con el objetivo de destacar la importancia de su diagnóstico diferencial respecto a otros tumores similares pero más agresivos.

Caso clínico: Varón de 59 años hipertenso, que acudió a consulta de cirugía tras hallazgo en colonoscopia de cribado de lesión de aspecto vascular que condicionaba compresión extrínseca a nivel rectal. Clínicamente se encontraba asintomático. Al tacto rectal, entre las 2-6 horas en litotomía y a 2-3 cm del margen anal, se palpaba una gran tumoración extramucosa de superficie lisa y consistencia elástica. Mediante EUS se evidenció una masa heterogénea en recto inferior en contacto con el esfínter interno. Con el estudio de extensión (TAC abdominopélvico y RM) se visualizó una masa pélvica con origen aparente en la capa muscular del recto y crecimiento extrínseco que afectaba al complejo esfinteriano, siendo compatible con tumor del estroma gastrointestinal (GIST) como primera posibilidad diagnóstica. Se realizó biopsia transrectal sin obtención de material suficiente, por lo que finalmente se optó por biopsia transperineal ecoguiada. La histología e inmunohistoquímica revelaron haces de músculo liso actina positivos y c-kit (CD117) negativos, sin atipias ni necrosis, descartando GIST y haciendo pensar en una tumoración miogénica benigna. Ante lesión sospechosa de leiomioma se intervino de forma programada para resección tumoral. El abordaje se realizó con el paciente en posición de navaja y técnica de Kraske, evidenciándose una tumoración retrorectal de 10 cm, con extensión desde la fosa isquiorrectal izquierda hasta el complejo esfinteriano, asociando una lobulación dependiente de la pared posterior del recto a la que estaba íntimamente adherida. Durante la extirpación se produjo apertura accidental del recto donde se encontraba íntimamente adherido, cerrándose mucosa y pared muscular con vicryl 3/0. Finalmente se dejó un penrose en la cavidad con salida por una contraincisión. Evolucionó favorablemente con alta al 4º día y retirada de penrose al 3º día sin incidencias. La anatomía patológica final confirmó el diagnóstico de leiomioma, sin atipias ni necrosis, con un índice Ki-67 del 3%. Tras 2 años de seguimiento se encontraba asintomático, sin incontinencia, y con RM y colonoscopia sin recidiva.



Discusión: Resulta de especial importancia una adecuada toma de biopsia para el estudio anatomopatológico e inmunohistoquímico que permita su diagnóstico diferencial con los leiomiosarcomas y los GIST, dado su diferente pronóstico y manejo más agresivo. Los leiomiomas precisan de resección local para su tratamiento y diagnóstico definitivos, que si se confirma presentan una baja tasa de recidiva.