



Cirugía Española



www.elsevier.es/cirugia

P-611 - VERDE DE INDIOCIANINA COMO APOYO EN LA TOMA DE DECISIONES EN ISQUEMIA MESENTÉRICA AGUDA

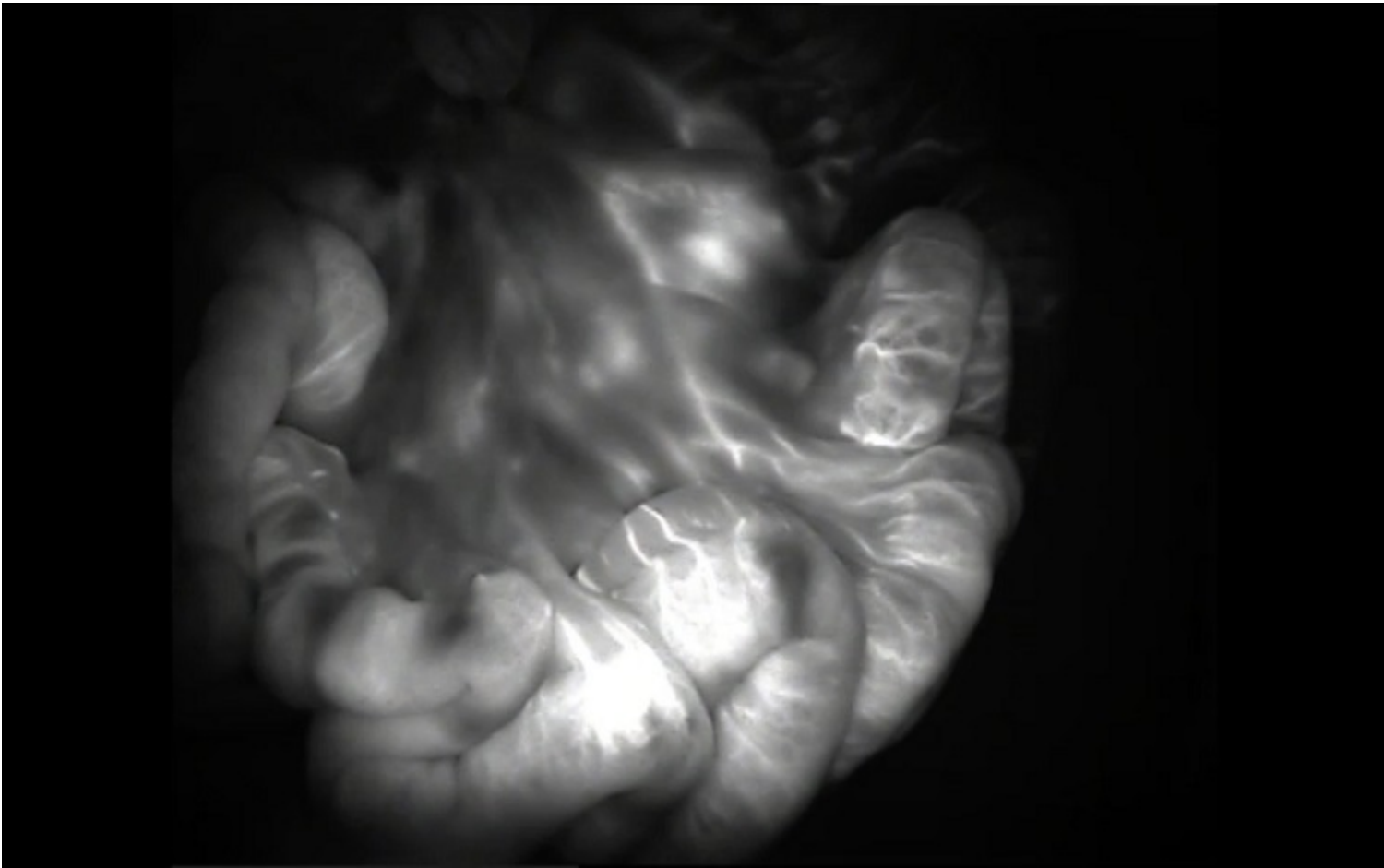
Espinet Blasco, Marina; Casado Ferreras, Irene; Codina Espitia, Claudia; Rofin Serra, Silvia; Escobar Lezcano, Lilian Maria; Moral Duarte, Antonio; Medrano Caviedes, Rodrigo

Hospital de la Santa Creu i Sant Pau, Barcelona.

Resumen

Introducción: La isquemia mesentérica aguda es una causa de abdomen agudo poco frecuente pero que si no se diagnostica y trata precozmente puede llegar a tasas de mortalidad superiores al 50%. Esta se debe a la interrupción brusca de aporte sanguíneo intestinal, lo que conlleva a isquemia, necrosis, perforación y peritonitis. Los síntomas son muy variables, siendo muy inespecíficos en el inicio del cuadro. Por ello será necesario un alto índice de sospecha y confirmación temprana con angioTC. Según los hallazgos de este o si existen signos de peritonitis está indicada la revisión quirúrgica para evaluar el estado intestinal y la revascularización del mismo. Durante la intervención, habitualmente se dispone de limitadas herramientas para determinar la perfusión intestinal de manera objetiva. Clásicamente se ha usado la inspección ocular junto con la palpación de pulso, con lo que es habitual encontrar progresión de la isquemia en un futuro. Por ello, a falta de herramientas más objetivas para la toma de decisiones, tradicionalmente se ha indicado el abordaje en dos tiempos con abdomen abierto. Presentamos un caso de isquemia mesentérica secundaria a embolismo arterial agudo donde se comprobó la correcta reperfusión intestinal con verde de indocianina (VI) sin necesidad de resección.

Caso clínico: Se trata de un varón de 64 años, fumador. Durante el estudio de extensión de una neoplasia renal derecha, fue diagnosticado de una LOE cerebral. En el posoperatorio de la intervención cerebral, presentó cuadro de dolor abdominal agudo y rectorragias. A la exploración presentaba signos de irritación peritoneal generalizada. Se practicó un TC abdominal que identificó un trombo oclusivo a 6 cm del origen de la arteria mesentérica superior (AMS), con signos asociados de isquemia intestinal. El paciente fue intervenido de manera urgente, realizando laparotomía media en la que inicialmente el intestino delgado presentaba signos de hipoperfusión generalizada. En primer lugar, se practicó una arteriotomía de AMS y extracción de trombo por parte de cirugía vascular. Posteriormente se inyectó verde de indocianina observando una recuperación progresiva de la perfusión intestinal por lo que se decidió no realizar resección. Se dejó el abdomen abierto y el paciente fue trasladado a UCI. A las 48 h se revisó el abdomen, donde el intestino presentaba buen aspecto comprobando de nuevo la correcta perfusión con VI. El paciente recibió tratamiento con antibiótico de amplio espectro, nutrición parenteral total y se inició anticoagulación a dosis plenas. Presentó un ingreso prolongado marcado por una lenta recuperación del tránsito intestinal hasta completar tolerancia oral. Fue dado de alta a los 30 días posoperatorios. En controles ambulatorios presentó una correcta evolución sin clínica digestiva y TC control a los 6 meses sin signos de complicación ni recidiva.



Discusión: En los últimos tiempos se han introducido herramientas, entre las que se encuentra el verde de indocianina, para intentar aportar información adicional en el acto quirúrgico. Gracias a ello se puede disponer de datos más objetivos que ayuden en la toma de decisiones en cuanto a resecciones intestinales más precisas y poder evitar una cirugía en dos tiempos.