



# Cirugía Española



[www.elsevier.es/cirugia](http://www.elsevier.es/cirugia)

## P-007 - TRAUMATISMO PENETRANTE DE VÍAS RESPIRATORIAS

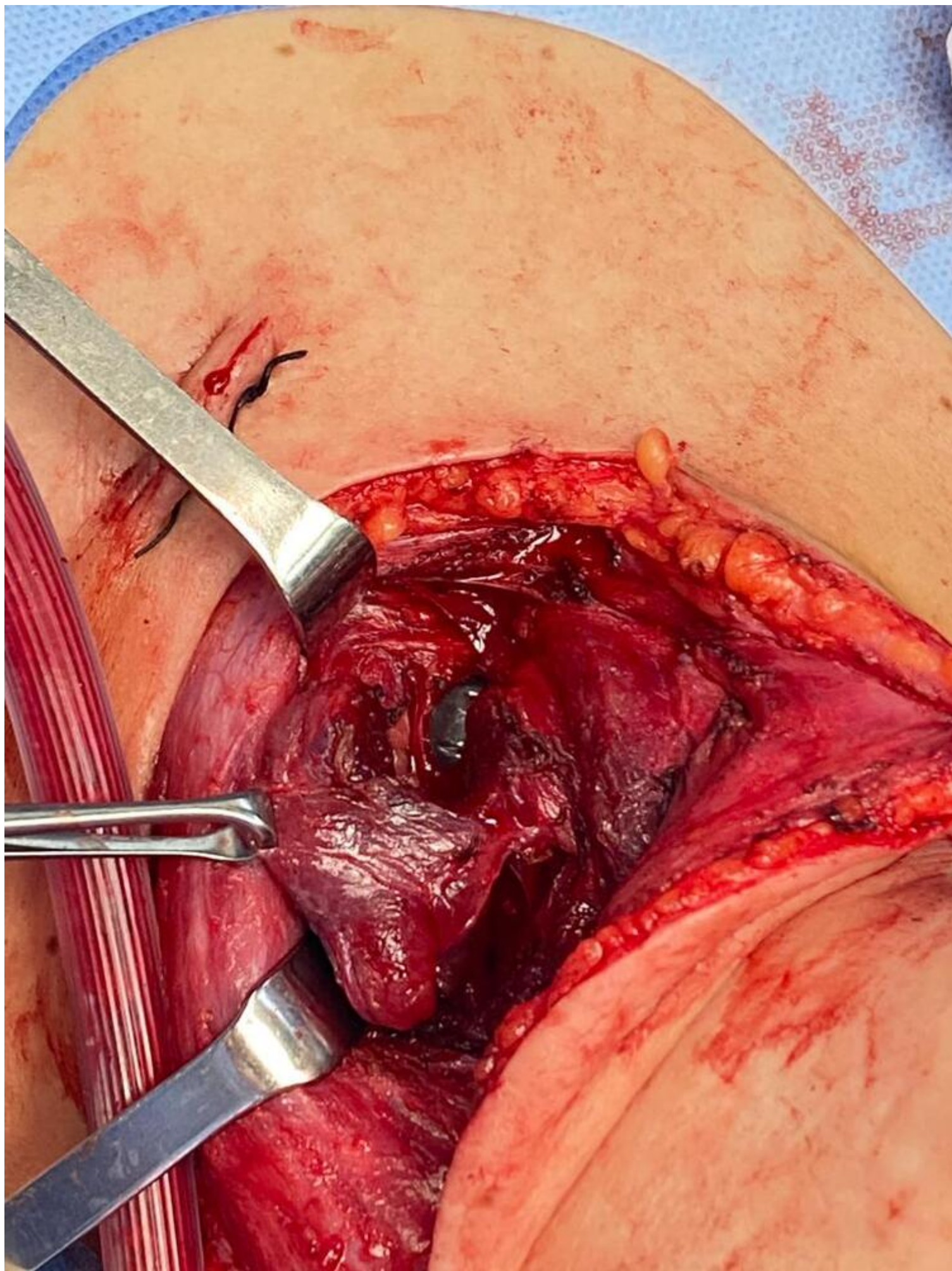
Fernández López, Lázaro Javier; Chirivella Fernández, Andrea; Pérez Torres, Jorge Brian; Valdebenito Montecino, Ana Paz; Correa Flores, María de la Cruz

Hospital Universitario de Canarias, San Cristóbal de La Laguna.

### Resumen

**Introducción:** El traumatismo de las vías respiratorias es una afección con alto índice de mortalidad que puede ser resultado de lesiones contundentes y penetrantes en el cuello y el tórax.

**Caso clínico:** Mujer de 41 años que acude por agresión con arma blanca. En la valoración inicial se constatan varias heridas incisas a nivel del cuello con salida de aire por una de ellas, importante taquipnea y ansiedad. Se realiza intubación orotraqueal, visualizando edema de los tejidos circundantes y sangrado moderado. Hipoventilación en hemitórax derecho con neumotórax derecho > 33% en Rx de tórax, por lo que se coloca tubo de tórax con escasa exteriorización hemática. En cuanto a las muestras traumáticas encontramos: dos heridas en línea media sobre cartílago tiroideo, una supraclavicular izquierda con trayecto oblicuo sobre escotadura esternal hacia hemitórax derecho, una cervical derecha con trayecto transversal hacia base de la boca; una en mano izquierda con rotura de tendones extensor primer y segundo dedo. No se encontraron otras anomalías visibles en la exploración secundaria. Se realizó TAC objetivando extravasación de contraste oral en pared anterior del esófago cervical, sugerente de rotura esofágica. También, una posible rotura traqueal debido a ensanchamiento de la pared posterolateral izquierda. Además, neumotórax derecho con desplazamiento mediastínico contralateral asociando neumomediastino y enfisema subcutáneo que diseca tejidos blandos, musculatura supraclavicular y cervical bilateral. Ante sospecha de perforación esofágica y rotura traqueal se decide exploración cervical en quirófano. Se realiza cervicotomía lateral izquierda. Sección de plastisma, disección de ECM y desplazamiento lateral del mismo para acceso a celda tiroidea. Lóbulo tiroideo izq. seccionado prácticamente 2/3 de su volumen, con sangrado activo venoso. Se completa hemitiroidectomía preservando, al menos, paratiroide superior izquierda. Visualización y preservación de nervio laríngeo recurrente en surco traqueoesofágico. Sección del 50% de circunferencia traqueal en oblicuo a nivel de 3º y 4º anillos traqueales, visualizándose esófago en apertura posterior de la misma. Disección de esófago cervical y tracción del mismo con 2 *vessel loop*, sin objetivar soluciones de contigüidad, comprobándose además con azul de metileno y endoscopia intraoperatoria. Se realiza sutura traqueal continua en 2 tiempos de porción membranosa y cartilaginosa por separado. En un segundo tiempo quirúrgico se reparan las lesiones tendinosas de la mano izquierda. Tras buena evolución, se decide reparación de orificio diafragmático por vía laparoscópica. Se realiza sutura barbada continua de 2/0 y refuerzo con 2 puntos en X de prolene 3/0. Resto de la cavidad sin hallazgos patológicos. Al 7º día posoperatorio se retira tubo de tórax bajo visión endoscópica, observándose integridad de la sutura traqueal. La paciente fue dada de alta a las dos semanas previo control fibrobroncoscópico.



**Discusión:** Aunque el traumatismo de las vías respiratorias sigue siendo muy letal, se puede esperar un buen resultado después del tratamiento quirúrgico. La reparación primaria con la intención de restaurar la integridad de las vías respiratorias, mantener la función vocal y evitar la traqueotomía permanente debe ser el objetivo de cada intento de tratar quirúrgicamente un traumatismo de las vías respiratorias.