




Cirugía Española



www.elsevier.es/cirugia

P-597 - ROTURA ESPLÉNICA ESPONTÁNEA EN PACIENTE CON ANTECEDENTES DE PANCREATITIS CRÓNICA E HIPERTENSIÓN PORTAL SEGMENTARIA

Palomares Casasús, Sara; Mora Oliver, Isabel; Benitez Riesco, Ana; Garcés Albir, Marina; Muñoz Forner, Elena; Dorcaratto, Dimitri; Sabater Ortí, Luis

Hospital Clínico Universitario, Valencia.

Resumen

Introducción: La rotura esplénica es una condición clínica grave asociada principalmente a traumatismos abdominales o torácicos de alto impacto. La rotura espontánea es extremadamente rara y potencialmente mortal, debido al retraso diagnóstico que suele conllevar la ausencia de antecedente traumático y de síntomas específicos que hagan sospecharla. Se suele relacionar con factores predisponentes como estados inflamatorios o infecciones agudas (virus de Epstein-Barr). El objetivo del presente trabajo es presentar dos casos de rotura esplénica no traumática en pacientes con antecedentes de pancreatitis crónica etílica, una complicación muy poco frecuente en el seno de esta patología.

Casos clínicos: Presentamos dos casos de pacientes varones de 64 y 59 años con antecedentes de pancreatitis crónica etílica e hipertensión portal segmentaria con trombosis de la vena esplénica. Acudieron a urgencias por decaimiento del estado general, molestias en hipocondrio izquierdo más marcadas con la inspiración profunda, y fiebre en domicilio, por lo que se les realizó una TC que reveló una rotura esplénica sin signos de sangrado activo (fig. 1a y 1b). En ambos casos, los pacientes se encontraban hemodinámicamente estables a su llegada, sin clínica abdominal, por lo que se desestimó la esplenectomía urgente. Ante rotura espontánea en un bazo patológico de causa no traumática, con elevado riesgo de resangrado, en pacientes con circulación colateral, se decidió cirugía programada con previa embolización de la arteria esplénica para minimizar el riesgo de sangrado durante la cirugía. Intraoperatoriamente en ambos casos se evidenció una gran colección en celda esplénica con un bazo parcialmente digerido, efectuándose la esplenectomía (fig. 1c). Los resultados anatomopatológicos confirmaron la rotura capsular esplénica con infartos esplénicos y hematomas organizados, sin lesiones malignas asociadas.

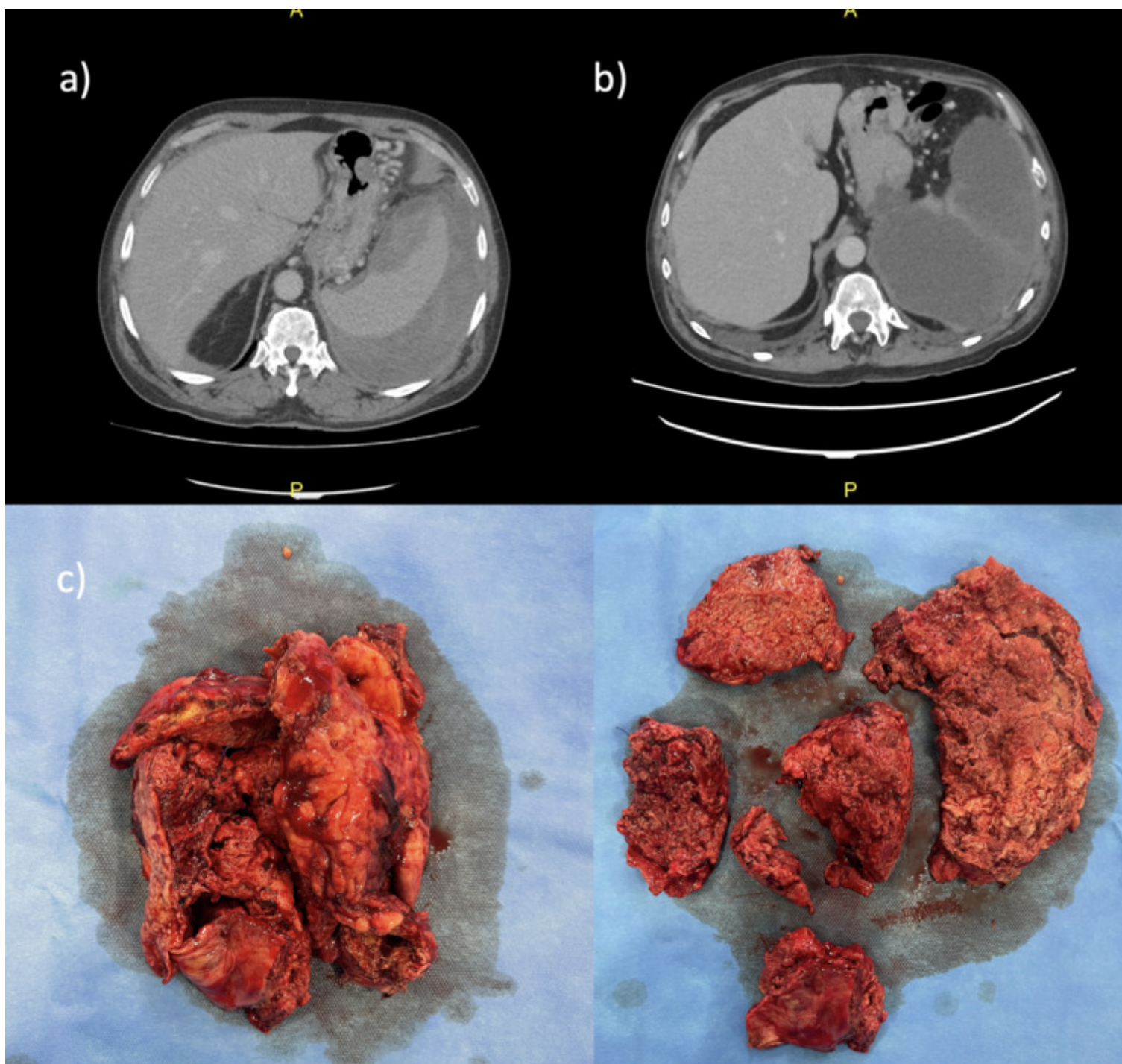


Imagen 1.

- a) Rotura esplénica diagnosticada por TC en paciente 1 (Agosto, 2022).
- b) Rotura esplénica diagnosticada por TC en paciente 2 (Marzo, 2023).
- c) Hallazgos intraoperatorios en paciente 2 (Marzo 2023): bazo fragmentado.

Discusión: La rotura esplénica espontánea de causa no traumática es una condición muy poco frecuente pero que acarrea una mortalidad del 12%. Algunas de las entidades que se han relacionado con ella son los procesos linfoproliferativos, infecciones (mononucleosis, entre otras), procesos inflamatorios como la pancreatitis aguda o crónica, o mecanismos fisiológicos como el embarazo. En nuestros casos, el único antecedente remarcable era la pancreatitis crónica etílica. Aunque existen dudas sobre el mecanismo fisiopatológico que desencadena la rotura esplénica, se ha descrito la erosión por enzimas pancreáticas, la hipertensión portal, la inflamación y las adherencias esplenopancreáticas como algunas posibles causas de dicha rotura. Esta complicación está descrita hasta en el 5% de los casos de pancreatitis crónica. Resulta fundamental la alta sospecha clínica en estos pacientes para evitar la demora en el diagnóstico y la

instauración de tratamiento, que puede conllevar consecuencias fatales. La TC es la prueba complementaria que permite diagnosticar y establecer el grado de rotura esplénica según la escala de la Asociación Americana de Cirugía de Trauma. El tratamiento de elección es la esplenectomía, dada la elevada tasa de fracaso del manejo conservador en estos casos, aunque no existen guías clínicas específicas para su manejo.