



Cirugía Española



www.elsevier.es/cirugia

P-591 - PERFORACIÓN GÁSTRICA POR BAROTRAUMA

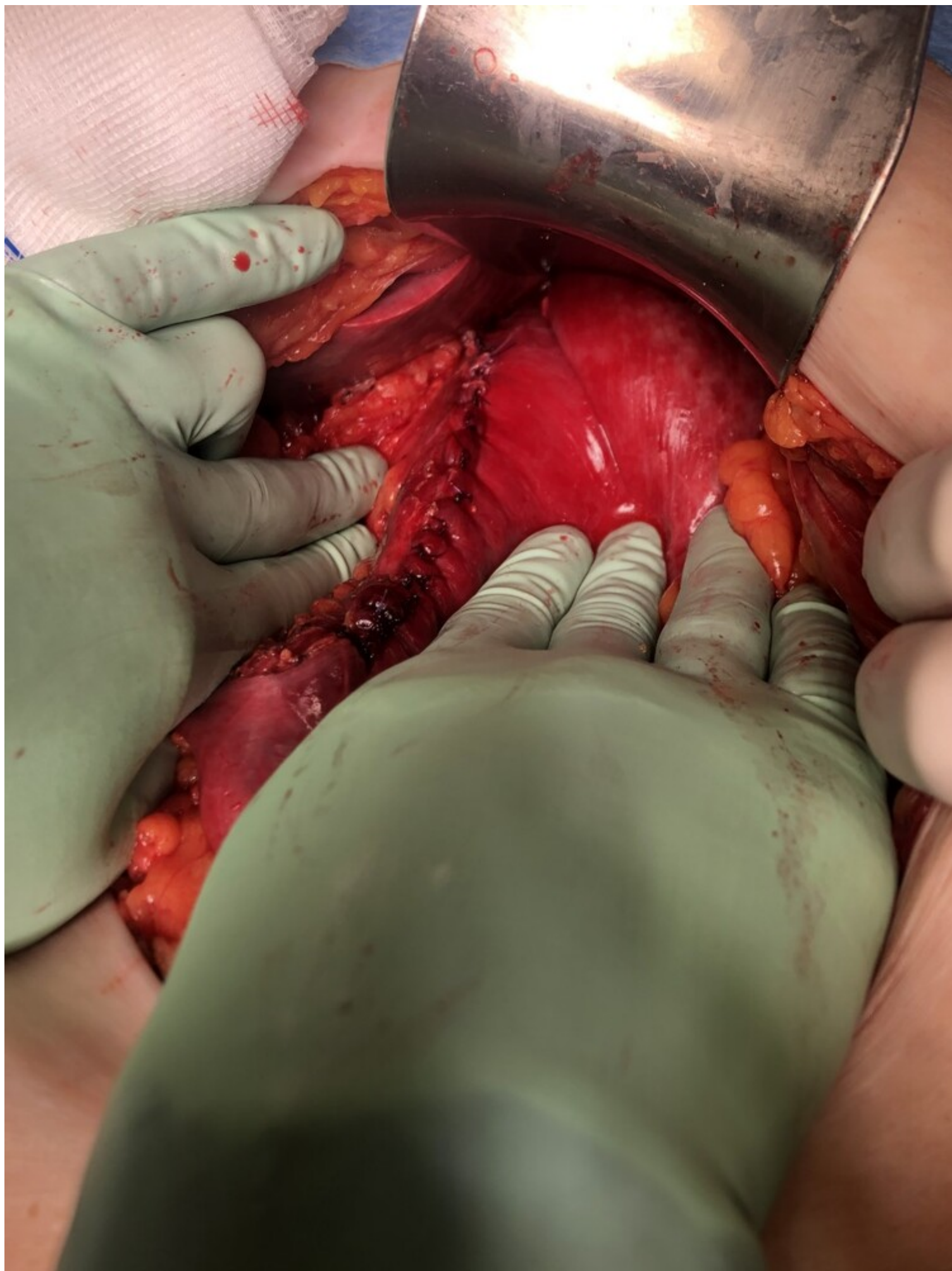
Ibero Casadiego, Giana Pamela; Sanz Navarro, Sandra; Martínez Izquierdo, Gema; Menendez Corteguez, Ana Belen; Moreno Gijon, Maria; Rodríguez Uria, Raquel; Sanz Álvarez, Lourdes; Granero Trancon, Jose Electo

Hospital Universitario Central de Asturias, Oviedo.

Resumen

Introducción: La perforación yatrogénica del estómago durante la intubación orotraqueal como parte de las maniobras de reanimación son infrecuentes, se pueden presentar en situaciones como la sobreinsuflación gástrica por maniobras de ventilación inadecuadas y en la intubación esofágica. Presentamos un caso de una paciente con rotura traqueal y gástrica tras intubación orotraqueal dificultosa.

Caso clínico: Se trata de una mujer de 76 años con antecedente de miocardiopatía dilatada e insuficiencia cardiaca, que presenta parada cardiorrespiratoria presenciada por personal sanitario por lo que se inician maniobras de reanimación y procede a intubación orotraqueal después de varios intentos fallidos, tras estabilización hemodinámica se percibe la presencia de distensión y timpanismo abdominal, se realiza TC toraco-abdominal donde se identifica neumomediastino con perforación milimétrica de la tráquea y gran neumoperitoneo con rotura gástrica, ante estos hallazgos la paciente es intervenida de forma urgente realizándose laparotomía exploradora. Intraoperatoriamente se objetivó moderada cantidad de hemoperitoneo con desgarro longitudinal de 17 cm a nivel de la curvatura menor gástrica, el resto del estómago presenta paredes violáceas y se procede a realizar sutura simple del defecto. La lesión de la tráquea es valorada por cirugía torácica quienes optan por manejo conservador. Al 7º día posoperatorio se inicia nutrición enteral con buena tolerancia, previamente recibió nutrición parenteral, sin complicaciones desde el punto de vista abdominal. La paciente desarrolla importantes alteraciones hemodinámicas (derivadas del infarto agudo de miocardio y como consecuencia también edema agudo de pulmón) que son refractarias a las medidas tomadas por el servicio de cuidados intensivos, finalmente falleciendo a los 20 días de su ingreso.



Discusión: La mayoría de los casos de perforación gástrica después de maniobras de reanimación son secundarios a vía aérea difícil, la zona más comúnmente lesionada es la curvatura menor. Se debe sospechar al observar distensión abdominal asociado a signos de *shock* después de realizar intubación orotraqueal dificultosa.