



# Cirugía Española



[www.elsevier.es/cirugia](http://www.elsevier.es/cirugia)

## P-584 - MANEJO DE LA OCLUSIÓN INTESTINAL AGUDA EN EL TERCER TRIMESTRE DEL EMBARAZO: REVISIÓN A PROPÓSITO DE UN CASO

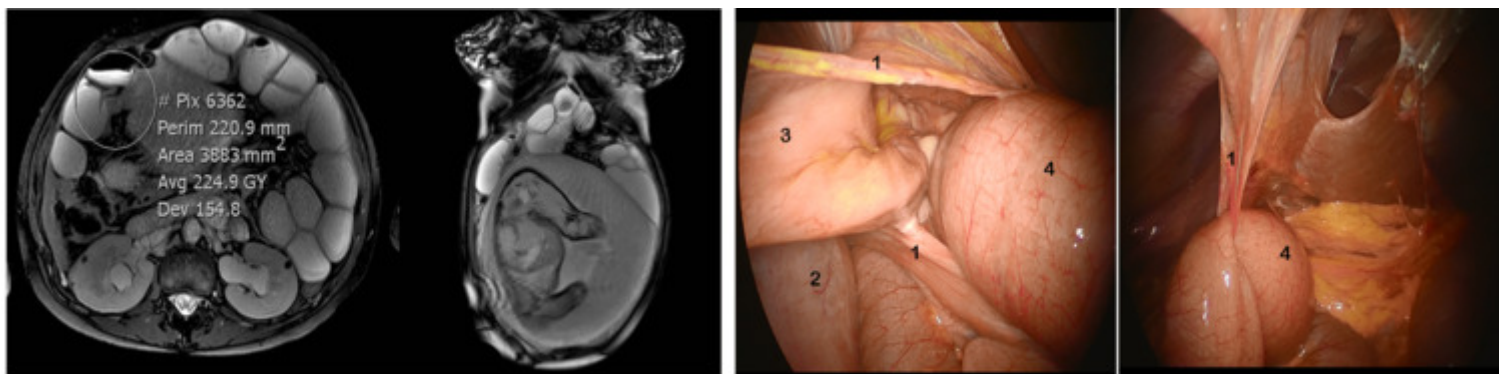
Alonso-Vallés, Alejandro; Cambeiro, Lorena; Molina Santos, Víctor; Delgado-Morell, Aina; Soler Moreno, Cristina; Codó Tarraubella, Xènia; Pérez García, José Ignacio; Rofín I Serra, Silvia

Hospital de la Santa Creu i Sant Pau, Barcelona.

### Resumen

**Introducción:** La oclusión del intestino delgado tiene como etiología en un 60-70% de los casos las adherencias por cirugías abdominales previas. En el embarazo es una complicación perinatal rara que supone un riesgo elevado para la madre y el feto y tiene una incidencia del 0,001-0,003%. Las adherencias también son la causa más frecuente. A continuación, se presenta un caso de oclusión intestinal en una mujer gestante de 35 semanas.

**Caso clínico:** Mujer gestante de 35 semanas con antecedentes de apendicectomía abierta. Acude a urgencias ginecológicas por dolor abdominal y vómitos de 24 h de evolución. En una primera valoración, se descarta patología ginecológica y obstétrica y se inicia tratamiento médico: sonda nasogástrica, hidratación, analgesia y antieméticos. Analíticamente presenta elevación de reactantes y leucocitosis. Se realiza ecografía abdominal, que descarta patología biliar y observa dilatación de asas de delgado. Se orienta el caso como subocclusión intestinal. Tras 72 h de tratamiento médico sin mejoría y empeoramiento analítico, se realiza una resonancia magnética (RM) abdominal urgente. La exploración muestra: colapso de colon, distensión de cámara gástrica y de intestino delgado proximal, con un cambio de calibre brusco en flanco derecho. Se orienta la etiología en oclusión por bridas. Tras estos hallazgos, por la baja probabilidad de resolución tras fracaso del tratamiento médico 72 h, se realiza inducción del parto en la semana 35. Se asiste a parto eutócico de niño vivo que se traslada a UCI pediátrica por prematuridad. Se reevalúa a la paciente en el puerperio, persistiendo clínica y empeoramiento analítico, por lo que se realiza laparoscopia exploradora. En la cirugía, se objetiva brida de epiplón a ovillo de asas en fosa iliaca derecha que ocasiona cambio de calibre. Se libera la brida y las adherencias entre asas ileales. Se revisa el intestino desde válvula a ángulo de Treitz, sin observarse zonas isquémicas u otras bridas oclusivas. Posoperatorio correcto sin incidencias.



Círculo: cambio de calibre, 1: Brida, 2: Útero, 3: Asa colapsada, 4: Asa dilatada.

**Discusión:** La oclusión de intestino delgado es una entidad frecuente que ocurre raramente en el embarazo. La probabilidad es de uno o dos casos en la vida profesional de un cirujano general. Tanto el diagnóstico como el tratamiento suponen un reto. Se reporta una mortalidad no despreciable para el feto y la madre del 17% y 4% respectivamente. El diagnóstico se entorpece al atribuir erróneamente los síntomas a la gestación y a la reticencia a realizar imágenes ionizantes. Se reporta en la literatura el uso de la RM únicamente en un 11-14%. Sin embargo, se estima muy útil y, con radiólogos experimentados, fiable para el diagnóstico. Como algoritmo terapéutico se propone para casos estables realizar la RM urgente y filiar la etiología oclusiva. En caso de adherencias, iniciar tratamiento médico con bajo umbral de cirugía. En otras etiologías, por la baja probabilidad de resolución y en caso de inestabilidad, se propone revisión en el quirófano directamente. Existen pocos casos reportados y poca literatura de revisión. Destacamos como puntos diferenciales respecto a la literatura el diagnóstico por RM, el manejo del parto vía vaginal y el manejo quirúrgico laparoscópico.