



Cirugía Española



www.elsevier.es/cirugia

P-577 - LESIÓN ESPLÉNICA TRAS FIBROCOLONOSCOPIA

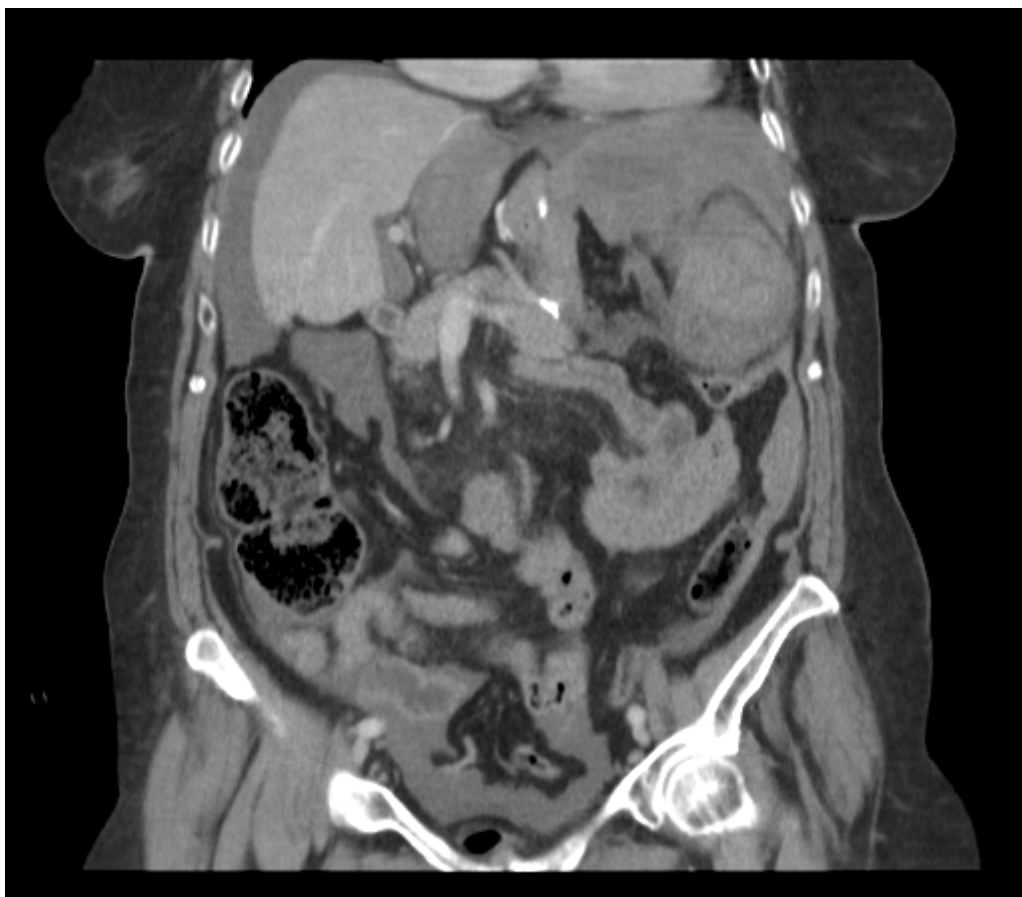
Caballero, Damian; Navarro Guisado, Javier; Rovira, Montserrat; Hoyuela, Carlos; Pierres, Montserrat; Cubel, Marc; Muñoz, Cristina; Astete, Santiago

Fundació Privada Hospital de Mollet, Mollet del Vallés.

Resumen

Introducción: La fibrocolonoscopia (FCC) es un procedimiento diagnóstico y terapéutico que no está exento de riesgos, siendo sus principales complicaciones la hemorragia (1-2%) y la perforación (0,1-0,8%). El objetivo es describir la lesión esplénica como complicación infrecuente (tasa estimada menor al 0,001%) tras la realización de una FCC. Resaltar la necesidad de incluirla en el diagnóstico diferencial en pacientes que presentan síntomas después del procedimiento, en aquellos pacientes sin evidencia de rectorragia.

Caso clínico: Mujer de 77 años con antecedentes de fibrilación auricular anticoagulada con acenocumarol y antecedentes quirúrgicos de cirugía bariátrica por laparotomía y posterior eventroplastia. La paciente, a quien se le practicó una FCC de rutina por anemia en las 36 horas previas, acudió a urgencias por cuadro de 12 horas de evolución de dolor abdominal en hipocondrio izquierdo y mareos. No signos de hemorragia digestiva baja. A su llegada a Urgencias, la paciente presentó signos de shock hipovolémico TA 90/60, FC 115 y Hb 9 de ingreso que requirió de reanimación con fluidoterapia y transfusión de 2 UCH. Tras la estabilización hemodinámica de la paciente, se realizó TC abdominal con contraste endovenoso en el que se evidencia gran cantidad de líquido libre en flanco y fosa ilíaca izquierda con hemorragia activa a nivel esplénico. Se realizó una laparotomía exploradora urgente apreciando múltiples adherencias, hemoperitoneo de 1,5 litros y una lesión en el polo inferior del bazo (grado IV) que requirió de esplenectomía. La paciente presentó una correcta evolución clínica, dándose de alta al quinto día posoperatorio.



Discusión: Aunque infrecuente, la lesión esplénica debe ser considerada en un paciente post FCC con dolor y signos de *shock* y ausencia de HDB. El mecanismo exacto de lesión es incierto, se ha propuesto que la tracción del ligamento esplenocólico, las adherencias previas o el traumatismo esplénico al paso del endoscopio, pueden predisponer a esta complicación. El manejo dependerá de la estabilidad hemodinámica del paciente y puede incluir un enfoque conservador con o sin embolización de la arteria esplénica, o esplenectomía quirúrgica.