



Cirugía Española



www.elsevier.es/cirugia

P-474 - USO DE ANCLAJES OSEOS TIPO *JUGGERKNOT* COMO OPCIÓN NOVEDOSA DE FIJACIÓN DE MALLAS EN HERNIAS LUMBARES POSTRAUMÁTICAS

Cancelas Felgueras, M^a Dolores; Ramos Bonilla, Antonio; Enjuto Martínez, Diego Tristan; Cervera Celadrán, Iria; Cagigal Ortega, Elima; García Domínguez, Antonio; Álvarez Cuiñas, Ana; Castro Lara, Ricardo Jesús

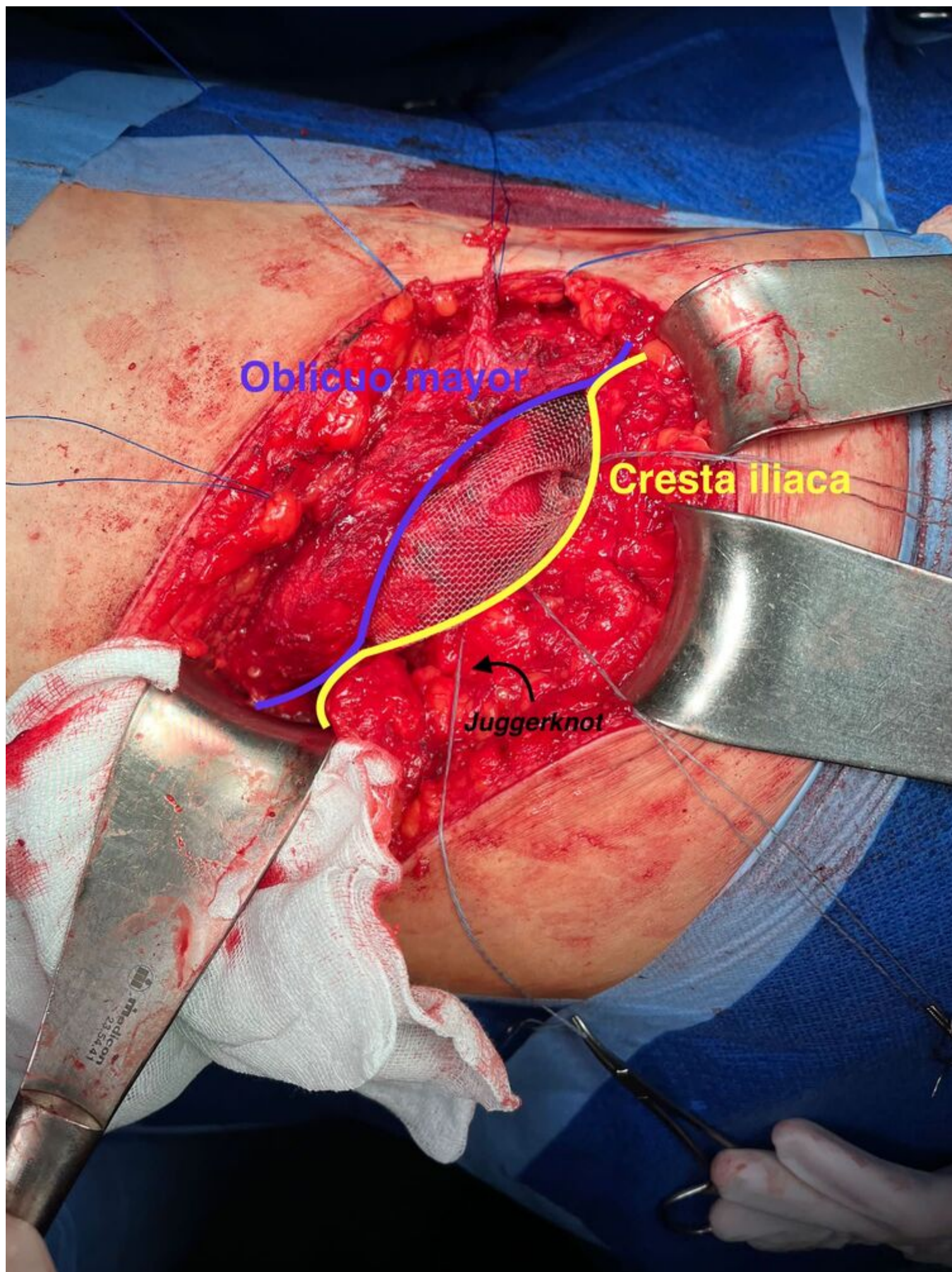
Hospital Universitario Severo Ochoa, Leganés.

Resumen

Introducción: Presentamos el caso de una hernia lumbar postraumática L4W3 (EHS) tratada exitosamente mediante eventroplastia preperitoneal usando fijadores óseos tipo *Juggerknot* para anclar la prótesis a la cresta iliaca. Las hernias lumbares postraumáticas son una complicación infrecuente de los traumatismos abdominales, sobre todo en trauma cerrado de alta energía, siendo particularmente difíciles de reparar dadas sus relaciones anatómicas. Actualmente existe gran variabilidad en su manejo, y se han definido algoritmos terapéuticos que defienden el tratamiento diferido de las hernias lumbares que no precisen laparotomía por otro motivo, dada su potencial gravedad. Dado que suelen producirse por una desinserción ósea de la musculatura tras fuerzas de desaceleración, suele preferirse una fijación protésica al hueso, siendo la malla sintética preperitoneal fijada con tornillos a la cresta iliaca la técnica preferida. Los dispositivos de anclaje tipo *Juggerknot*, empleados en traumatología para fijación de estructuras musculares al hueso, están compuestos en su totalidad por material de sutura, lo que evita dejar material metálico intraóseo. Aunque no han sido estudiados en profundidad para reparación de hernias postraumáticas, presentamos un caso de hernia lumbar postraumática reparada con malla fijada a la cresta iliaca con *Juggerknot* con buenos resultados, planteando este método como alternativa eficaz de anclaje óseo en estos casos.

Caso clínico: Varón de 23 años atendido en consultas de cirugía por tumoración lumbar progresiva tras accidente de tráfico hacía 2 años, sufriendo contusión pulmonar y hepática resueltas de forma conservadora. En la exploración física presentaba deformidad visible en la pared abdominal postero-lateral derecha que prolapsaba con Valsalva con reducción espontánea, sin palpase claramente el orificio herniario, y refiriendo molestias locales que le dificultaban sus actividades diarias. Se realizó TAC abdominopélvico mostrando hernia lumbar derecha con desinserción traumática de la musculatura abdominal desde la cresta iliaca presentando un anillo herniario de 7 cm de diámetro. Dada la sintomatología del paciente se decidió reparación programada mediante abordaje lumbar abierto. Identificamos gran defecto herniario con avulsión de todos los planos musculares desde sus inserciones lumbares. Se realizó disección completa del saco herniario y se desarrolló un plano preperitoneal del espacio de Rives hacia caudal con extensión sobre la pala y musculo iliaco derecho sobrepasando ampliamente el defecto. Se colocó una malla de polipropileno (30 × 30 cm) fijada con 3 *Juggerknot* (1,45 mm) en el borde caudal sobre la cresta iliaca derecha y puntos radiales de polipropileno en los márgenes craneal y medial. Se cerró el plano muscular sobre la malla con PDS n°1 dejando un redón retromuscular y otro subcutáneo. Evolucionó favorablemente con alta al 3º día sin alteraciones sensitivas y retirando los redones al 2º y 3º día, sin otras complicaciones. Al año de la cirugía se confirmó adecuado resultado estético y ausencia de recidiva en TAC, permaneciendo asintomático y

realizando sus actividades con normalidad.



Discusión: Las hernias lumbares postraumáticas deben intervenirse preferentemente de forma programada empleando prótesis fijada al hueso. En nuestro caso demostramos la utilidad de los *Juggerknot* como anclaje óseo seguro en estos casos.