



Cirugía Española



www.elsevier.es/cirugia

P-472 - TRANSECCIÓN COMPLETA DE PARED ABDOMINAL POR ACCIDENTE DE TRÁFICO CON EL CINTURÓN DE SEGURIDAD PUESTO: CASO DE RECONSTRUCCIÓN DE LA PARED ABDOMINAL EN DOS TIEMPOS

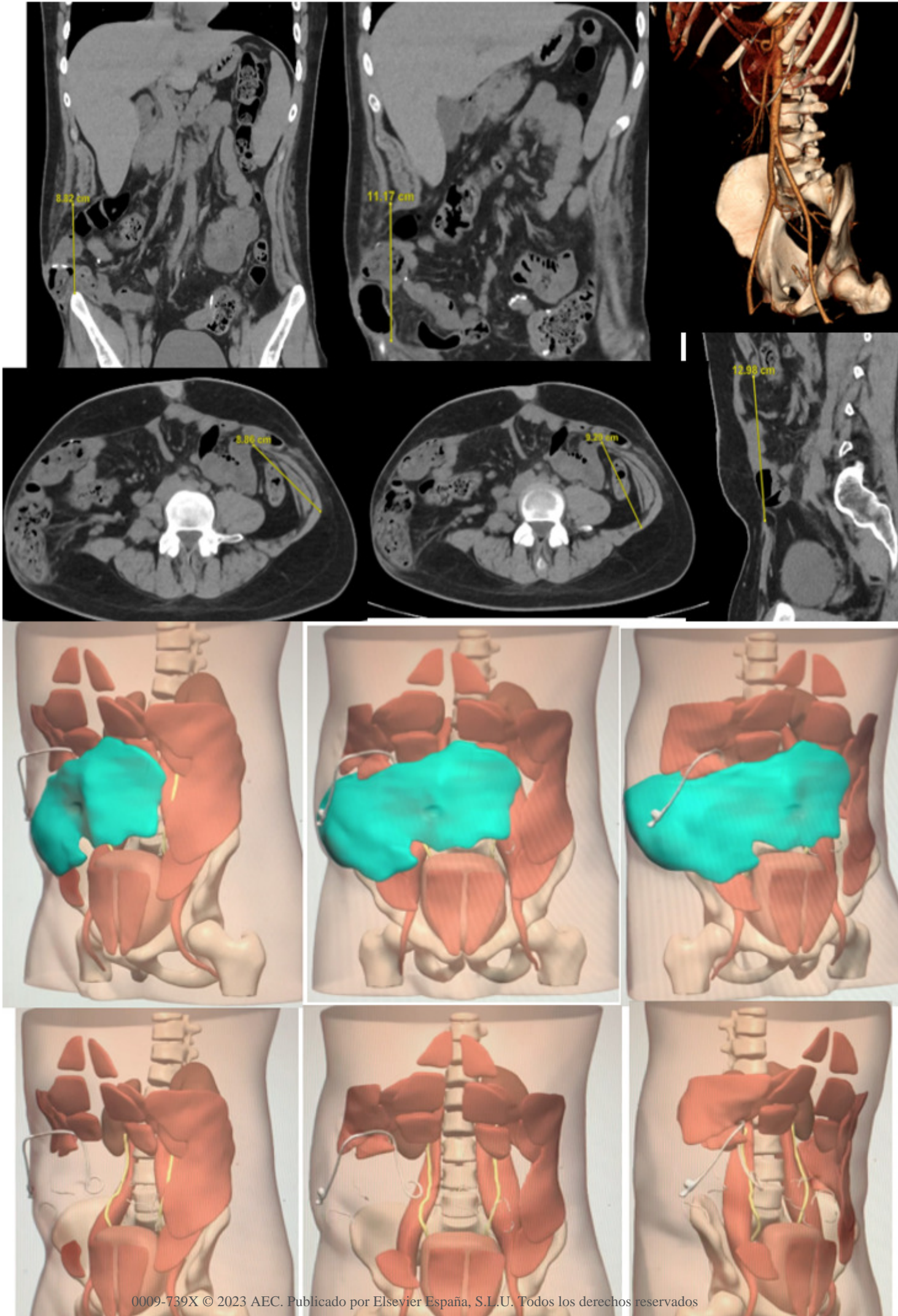
Queralt Escrig, Marta; Gómez Torres, Irene; Gamón Giner, Rosa; Menor Durán, Pedro Daniel; Alcobilla Ferrara, Eduardo; Jara Benedetti, Génesis; Azcárraga Testor, Fernando; Laguna Sastre, José Manuel

Hospital General Universitario de Castellón, Castellón de la Plana.

Resumen

Introducción: Los accidentes de tráfico a alta velocidad son causa frecuente de lesiones a nivel de la pared abdominal, pudiendo asociarse también lesiones viscerales. El uso del cinturón de seguridad puede estar involucrado en el mecanismo lesional en lo que se conoce como el síndrome del cinturón de seguridad. Pueden ser necesarias reconstrucciones individualizadas para reparar todos los defectos y recuperar la funcionalidad.

Caso clínico: Presentamos el caso de un varón de 21 años que fue trasladado a urgencias hospitalarias tras una colisión frontal con un vehículo a motor. La tomografía computarizada mostró una rotura del espesor completo de la pared abdominal en su tercio medio y la evisceración del íleon terminal y de gran parte del colon. En un primer tiempo, el paciente fue sometido a una intervención quirúrgica de urgencia, en la que se realizó la resección y anastomosis de los segmentos intestinales isquémicos y perforados y la reconstrucción parcial de la musculatura abdominal izquierda con reinserción de los músculos oblicuos. Se realizó un cierre eventrado por imposibilidad de la reconstrucción del resto de la musculatura abdominal y la inestabilidad hemodinámica. Después de 6 meses, en un segundo tiempo, la aplicación de toxina botulínica en la musculatura restante y las sesiones de neumoperitoneo progresivo prepararon al paciente para una nueva intervención. Se realizó una reconstrucción con TC en 3D para la planificación quirúrgica, y el paciente se sometió a una cirugía de reconstrucción definitiva, realizando un TAR bilateral y la colocación de dos mallas biológicas cubiertas con una malla de polipropileno no absorbible y posterior sutura de los cabos musculares. El paciente se recuperó con éxito de la cirugía, siendo dado de alta al séptimo día posoperatorio. Desde el punto de vista de la funcionalidad, el paciente presenta recuperación de la contracción muscular en hemiabdomen izquierdo, pero con muy escasa contracción muscular en el hemiabdomen derecho.



Discusión: Aunque la evidencia actual es limitada, la reconstrucción con TC en 3D puede ayudar a la planificación quirúrgica y el estudio de la anatomía muscular restante en las lesiones traumáticas de la pared abdominal, mejorando los resultados a corto plazo tras la cirugía y reduciendo el tiempo quirúrgico y la necesidad de procedimientos adicionales. La cirugía diferida puede ser una opción válida en pacientes críticos, permitiendo una correcta planificación quirúrgica en reconstrucciones complejas.