




# Cirugía Española



[www.elsevier.es/cirugia](http://www.elsevier.es/cirugia)

## P-444 - HERNIA URETEROINGUINAL: UNA CAUSA INFRECUENTE DE URETEROHIDRONEFROSIS

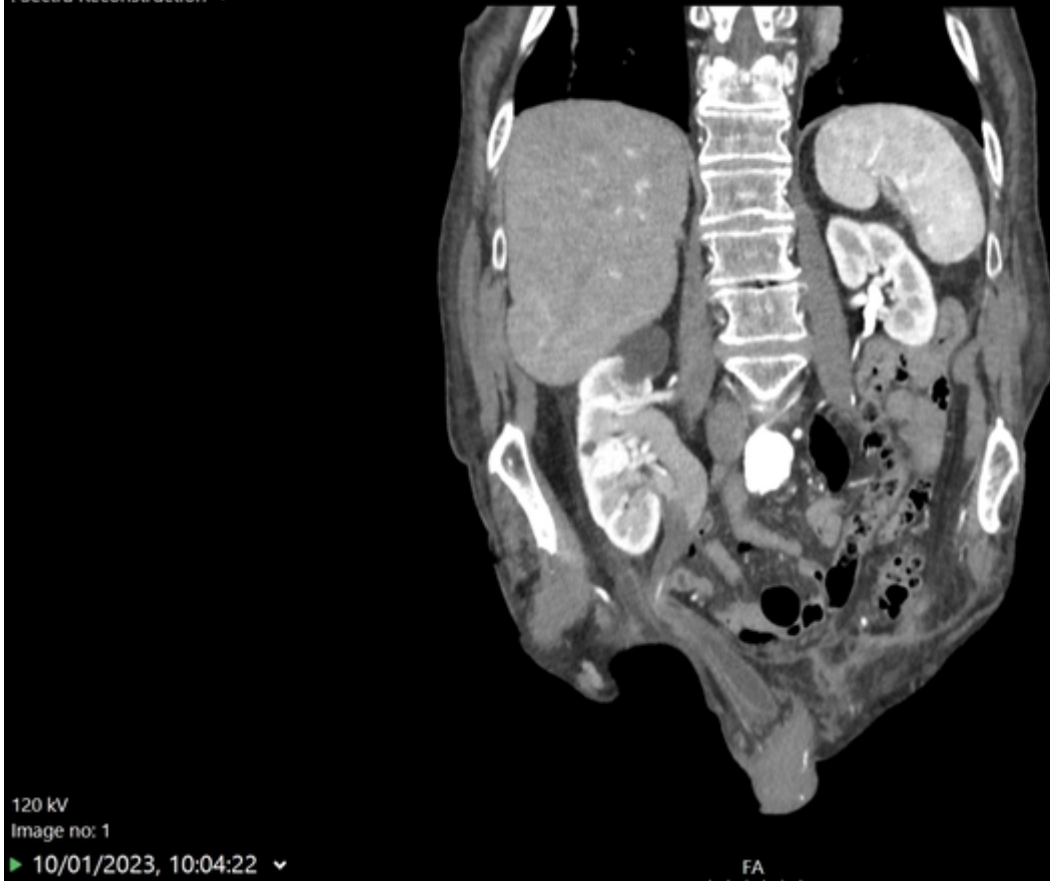*Pablos Vidal, Jorge; Montero Gómez, Esther; Suárez García, Nerea; Rosales Goas, Jesús; Rodríguez Carral, Paula; Lorenzo Alfaya, Lucía; Fernández Soria, Nicolasa; Díaz Tie, Manuel*

*Complejo Hospitalario Arquitecto Marcide-Profesor Novoa Santos, Ferrol.*

### Resumen

**Introducción:** La hernia ureteral es una rara anomalía del sistema urinario. Puede aparecer en el escroto, en la zona inguinal, el glúteo (hueco ciático), el tórax (hernia de Bochdalek), o el espacio entre el músculo psoas y los vasos ilíacos. Puede presentarse asociada a otras anomalías del tracto urinario, como la ectopia renal cruzada o la ptosis renal.

**Caso clínico:** Se presenta el caso de un varón de 90 años con antecedentes de FA y portador de marcapasos por BAV. Hernioplastia inguinal bilateral y apendicectomía. Derivado desde CCEE de Urología donde era estudiado por hematuria e hidronefrosis derecha. Presentaba TAC realizado en Centro Privado en agosto de 2022 donde se visualiza ureterohidronefrosis derecha con un segmento de uréter derecho en una hernia inguinal derecha que sugiere la causa de la dilatación. Durante el estudio por el Servicio de Urología del CHUF, cistoscopia sin hallazgos y nuevo UroTAC que confirma la presencia de moderada ureterohidronefrosis derecha, visualizando el uréter dilatado que se introduce en hernia inguinoescrotal derecha, sin que se identifique en el presente estudio ninguna otra causa que pudiera causar la dilatación ureteral. Dada la comorbilidad y, se decide reparación abierta por vía anterior, realizándose hernioplastia inguinal derecha según técnica de Lichtenstein.



**Discusión:** La hernia ureteral más frecuente es la que se produce en la zona inguinal. El origen de este tipo de hernias podría estar en relación con anomalías en el desarrollo del conducto de Wolff o por tracción ureteral durante la migración testicular hacia el escroto. La clasificación de este tipo de hernia va a depender de la presencia o no de saco herniario. La más frecuente es la paraperitoneal (80%) donde se acompaña de saco herniario y pueden aparecer otros órganos intrabdominales. Se asocian casi en el 50% de los casos a otras anomalías del tracto urinario, siendo las más comunes la ectopia renal cruzada y la ptosis renal. El diagnóstico se realiza mediante TAC abdominopélvico y en muchos casos es un hallazgo incidental o durante el estudio de uropatía obstructiva, lo cual es frecuente encontrar en estos casos. La cirugía está indicada en caso de hernia sintomática o uropatía obstructiva demostrada, es imprescindible identificar bien el uréter afectado para liberarlo de estructuras vecinas y evitar lesiones del mismo. No existe un consenso sobre la técnica ideal. La hernia ureteroinguinal es una forma infrecuente de presentación de la uropatía obstructiva. Es importante pensar en esta patología en pacientes que presenten hernia y uropatía obstructiva, aunque su diagnóstico suele ser un hallazgo incidental.