



Cirugía Española



www.elsevier.es/cirugia

P-433 - EVISCERACIÓN PARAESTOMAL ESPONTÁNEA EN PACIENTE CRÍTICO

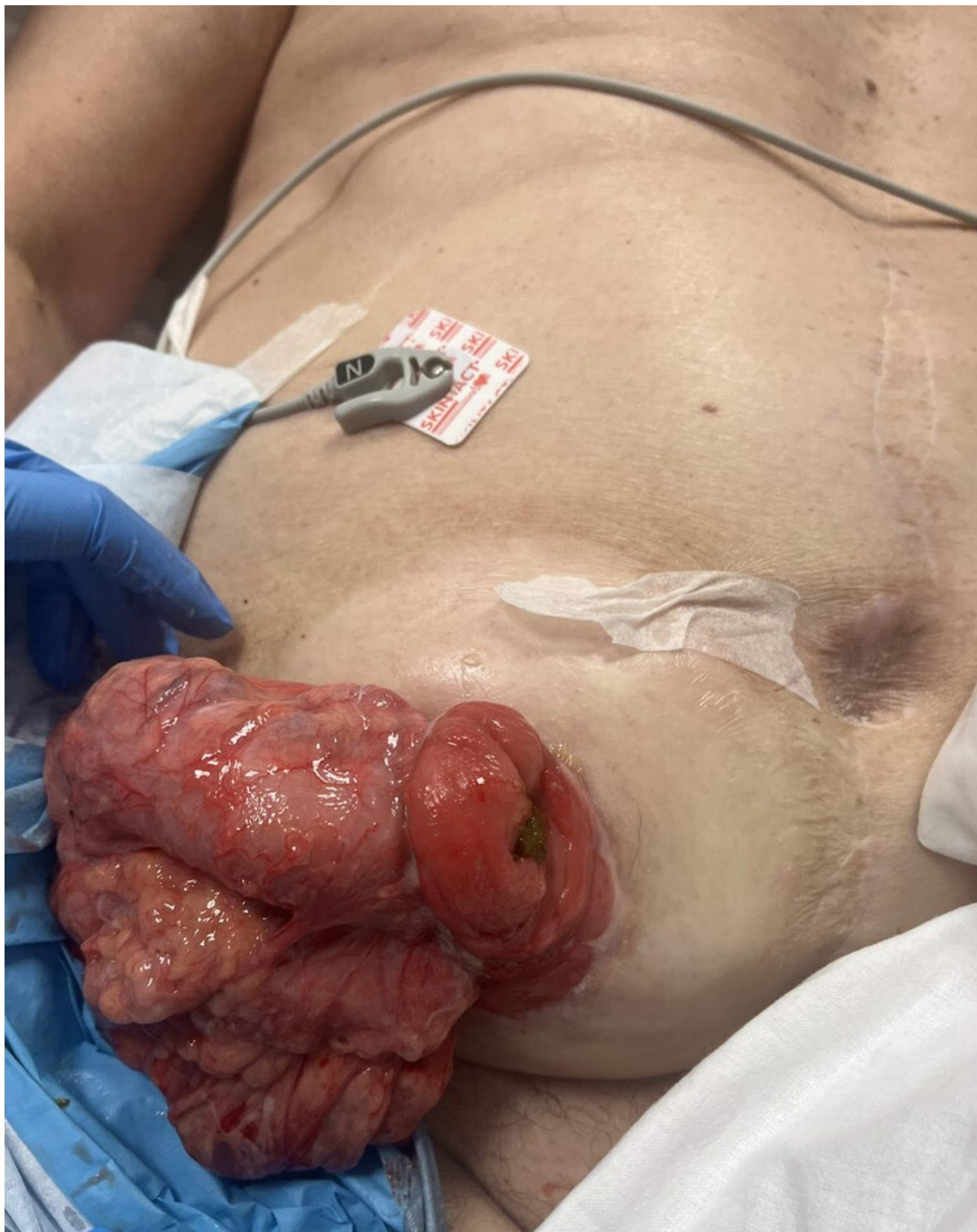
Artigues Puyadena, Lara; González Aguirregomezcorra, Eneko; García Raña, Alba; Husein Alonso, Fátima; Ascondo Larrucea, Asier; Murua Ruiz, Ane; García Carrillo, Maitane; Losada Docampo, Iria

Hospital de Basurto-Osakidetza, Bilbao.

Resumen

Introducción: Las ostomías presentan complicaciones frecuentes (20-70%) pudiendo ser tempranas o tardías, pero no suelen ser emergencias. Aunque la eventración paraestomal es una complicación tardía muy frecuente (4-48%), la evisceración espontánea a largo plazo es escasamente reportada en la literatura (menos de 20 casos) ya que son más comunes en el posoperatorio inmediato. Presentamos un caso de evisceración paraestomal y su manejo, dada su rareza e importancia.

Caso clínico: Varón de 75 años con antecedente de fibrilación auricular anticoagulada, exfumador con neumopatía intersticial. Intervenido de úlcera aórtica yuxtarenal en 2020 con posoperatorio complicado debido a isquemia colónica que requirió intervención de Hartman. Ingresa 2 años después por sepsis secundaria a neumonía broncoaspirativa que requiere antibioterapia, ventilación mecánica invasiva, vasoactivos e ingreso prolongado en UCI. En la TC realizada al ingreso se objetiva una gran hernia paraestomal que contiene colon y grasa intraabdominal. Tras mejoría del paciente se consigue la extubación, aunque requiere ventilación mecánica no invasiva y presenta múltiples accesos de tos. En este contexto e intentando la sedestación del paciente ocurre una evisceración paraestomal espontánea por lo que se indica cirugía urgente. En quirófano objetivamos media circunferencia de colostomía desinsertada con evisceración de 20cm de colon de aspecto isquémico que no se recupera. Se desinserta la colostomía completamente, realizando resección de colon redundante, reducción del contenido eviscerado y resección del saco herniario. Se realiza disección del plano aponeurótico y plicatura del defecto estomal que se encuentra dilatado con puntos sueltos de Smead-Jones con PPL0 hasta conseguir ceñirlo. La intervención finaliza con la confección de una nueva colostomía. El paciente evoluciona lenta pero favorablemente tanto desde el punto de vista respiratorio, quirúrgico como digestivo, con buena tolerancia oral y tránsito a través de la colostomía. No presenta recidiva herniaria hasta el momento.



Discusión: Las evisceraciones paraestomales son extremadamente raras. Pueden ocurrir en colostomías o más frecuentemente en ileostomías. Aunque la mayoría ocurren en el posoperatorio inmediato (por deficiencias

técnicas), hay descritos casos a los 18 meses de la intervención, generalmente en el contexto de una hernia paraestomal o prolapso de larga evolución. Existen varios factores de riesgo conocidos: aumento de la presión intraabdominal, edad avanzada, tos, patología respiratoria (EPOC, asma, neumonía...), tabaquismo, desnutrición, cirugía urgente, corticoterapia, neoplasias de colon... Aparentemente no hay asociación con la localización del estoma. La evisceración entraña un aumento en la morbilidad y riesgo de sufrimiento intestinal. Por ello, es una emergencia quirúrgica que requiere una identificación rápida y está indicada su reparación urgente (siempre que sea posible a través del orificio estomal evitando la laparotomía). No hay recomendaciones de cómo repararla por lo que debe individualizarse en función de la gravedad del paciente (plicatura, reparación con malla, recolocación del estoma, incluso reconstrucción del tránsito en ostomías temporales). En conclusión, la evisceración paraestomal es una complicación que puede comprometer la vida del paciente, por lo que debe considerarse la reparación de hernia o prolapso del estoma para evitar sus complicaciones, sobre todo en pacientes con factores de riesgo.