



# Cirugía Española



[www.elsevier.es/cirugia](http://www.elsevier.es/cirugia)

## O-009 - REPARACIÓN ENDOSCÓPICA DE LA HERNIA PARAESTOMAL MEDIANTE ABORDAJE SUGARBAKER MODIFICADO MÍNIMAMENTE INVASIVO. (E-TAP PAULI). RESULTADOS A MEDIO PLAZO

Bellido, Juan<sup>1</sup>; Licardie, Eugenio<sup>2</sup>; Navarro-Morales, Laura<sup>3</sup>; Gómez-Menchero, Julio<sup>4</sup>; Suárez-Grau, J M<sup>5</sup>; Morales-Conde, Salvador<sup>5</sup>

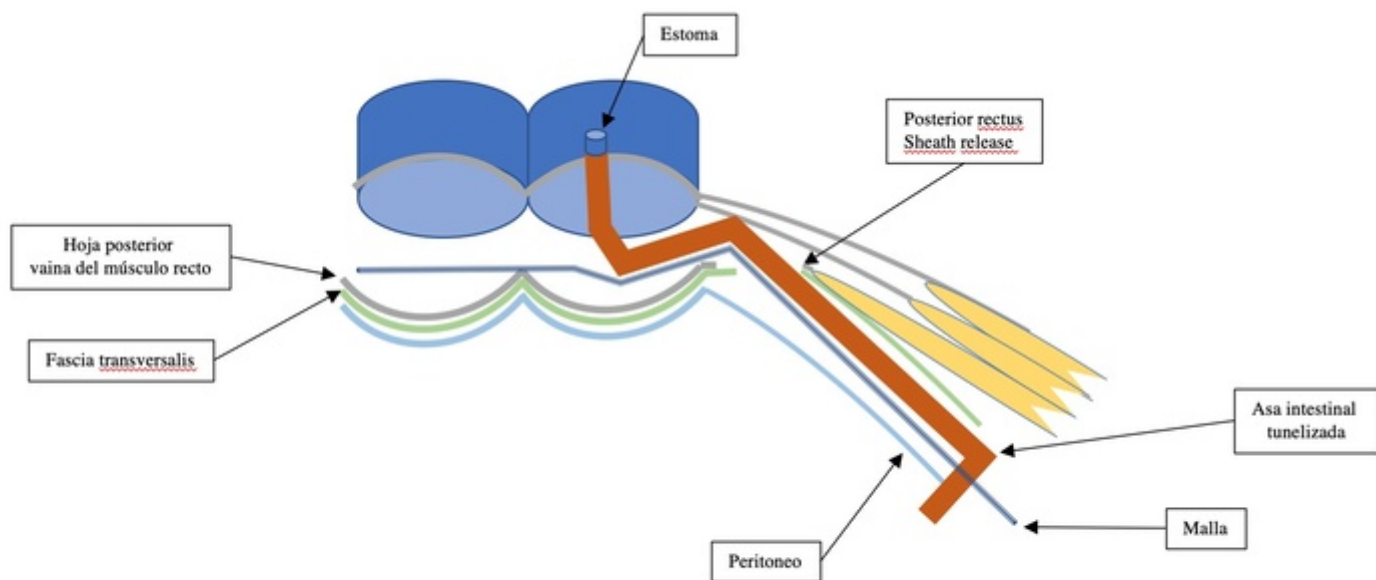
<sup>1</sup>Hospital Universitario Virgen Macarena, Quironsalud Sagrado Corazón, Sevilla; <sup>2</sup>Hospital Infanta Elena, Quironsalud Sagrado Corazón, Huelva; <sup>3</sup>Quironsalud Sagrado Corazón, Sevilla; <sup>4</sup>Hospital General Básico de Riotinto, Quironsalud Sagrado Corazón, Minas de Riotinto; <sup>5</sup>Hospital Universitario Virgen del Rocío, Quironsalud Sagrado Corazón, Sevilla.

### Resumen

**Objetivos:** En 2016, E. Pauli describió una novedosa técnica para hernia paraestomal (HP) que utiliza TAR combinado con una técnica "Sugarbaker" modificada. El presente estudio tiene como objetivo evaluar los resultados clínicos de esta técnica realizada mediante acceso mínimamente invasivo.

**Métodos:** Se han recogido datos de pacientes que han precisado una reparación mínimamente invasiva de la HP. Criterios de inclusión: HP sintomática. Criterios de exclusión: recurrencias con malla retromuscular/intraperitoneal previa, HP encarnerada o estrangulada. Datos recogidos: demográficos. Tiempo de la operación, tamaño del defecto, área de malla utilizada, estancia hospitalaria. Complicaciones intraoperatorias/conversión. Duración de la estancia, reingreso, complicaciones posoperatorias, dolor posoperatorio, recuperación funcional (días hasta la reincorporación al trabajo). Recidiva de la hernia. Satisfacción global tras los 6 meses de seguimiento, (VAS de la cirugía).

**Resultados:** Entre enero de 2020 y mayo de 2022, se incluyeron 11 pacientes. 5 pacientes tenían una HP de tipo I, 5 pacientes una de tipo II y 1 paciente una hernia de tipo IV. IMC medio: 28 kg/m<sup>2</sup>. Anchura media del defecto: 4,5 cm, longitud media: 4,4 cm. Anchura media en los casos de hernia de la línea media: 4,3 cm, longitud: 4 cm. Superficie media de la malla: 749 cm<sup>2</sup>. No se detectaron complicaciones intraoperatorias. El tiempo quirúrgico medio fue de 180 ± 13 minutos y la estancia media de 2,2 días. Complicaciones posoperatorias: dolor posoperatorio medio: 7º día PO: 4 ± 1, 30º día: 2 ± 1, 180ª día: 1. Seroma: 2 pacientes (18%). Un paciente requirió reingreso debido a síntomas suboclusivos en colon que requirieron colocación de sonda rectal en el estoma, resueltos a las 48 horas. Recuperación funcional media: 22 días ± 2. Satisfacción global media: 8 ± 1. Tras un seguimiento de 16 meses, no se observaron recidivas clínicas ni radiológicas.



**Conclusiones:** e-Tep Pauli para HP es una técnica quirúrgica prometedora con diferentes ventajas. No se necesita malla intraperitoneal ni fijación traumática. Se requiere de estudios con mayor número de pacientes y seguimiento para sacar mayores conclusiones.