



# Cirugía Española



[www.elsevier.es/cirugia](http://www.elsevier.es/cirugia)

## P-005 - FASCITIS NECROTIZANTE TRAS CESÁREA. UNA ENTIDAD POCO FRECUENTE POTENCIALMENTE LETAL

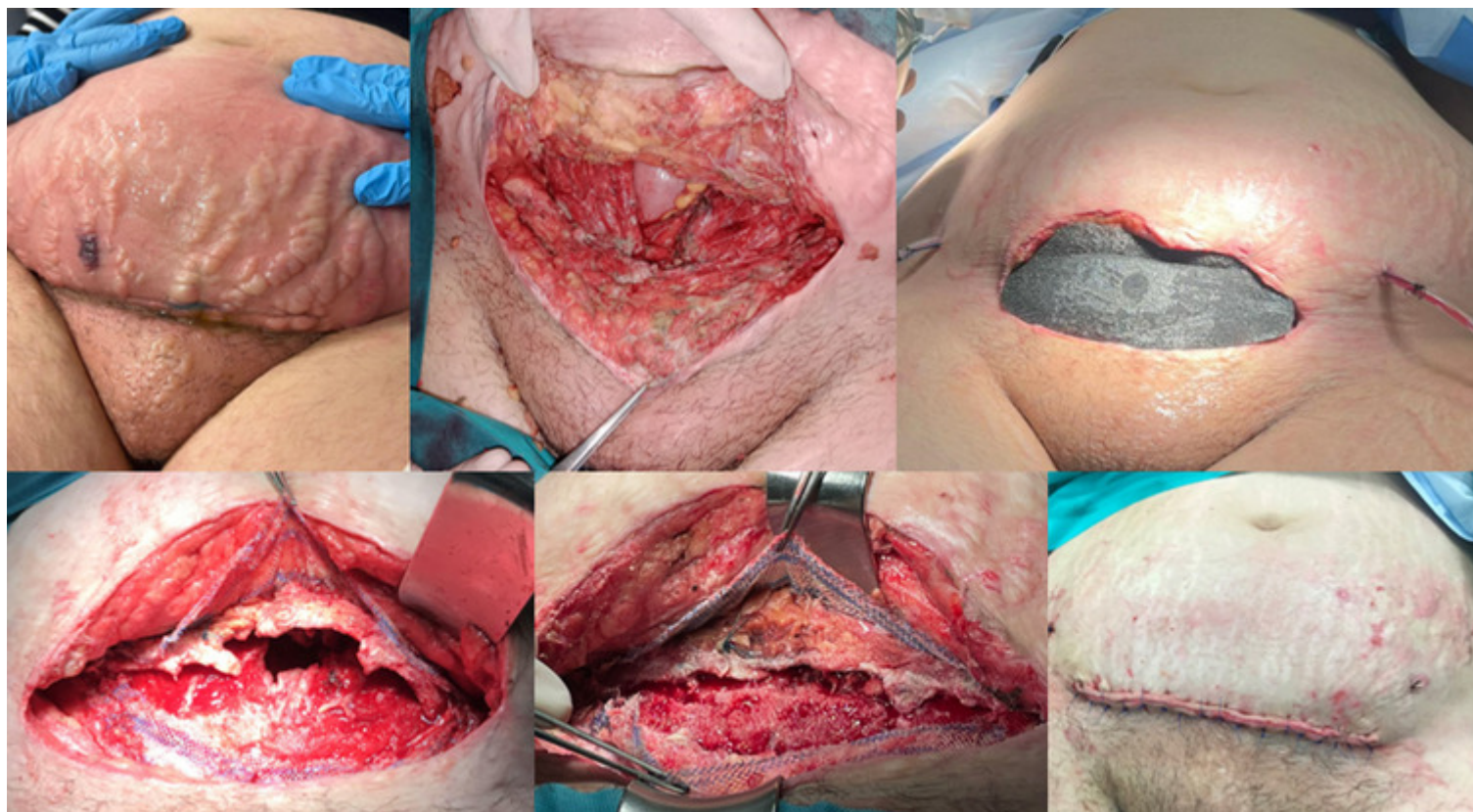
Ortega Vázquez, Irene; Serralta Da Colsa, Daniel; Vaquero Pérez, Maria Antonia; García-Sancho Téllez, Luis; Hernández O'Reilly, María; Cuadra Espinilla, María; Duch Grau, Silvia; Picardo Nieto, Antonio L.

Hospital Universitario Infanta Sofía, San Sebastian de los Reyes.

### Resumen

**Introducción:** La fascitis necrotizante es una infección grave con rápida progresión a nivel de los tejidos subcutáneos y la fascia muscular, que puede afectar órganos adyacentes y comprometer la vida del paciente (mortalidad 20,5%). Presentamos un caso excepcional desarrollado en el posoperatorio de una cesárea.

**Caso clínico:** Mujer de 42 años, fumadora, hipertensa, obesa y con diabetes gestacional con regular control glucémico, sometida a cesárea urgente por presentación podálica. Consulta al 4º día posoperatorio por salida de material purulento por la incisión de Pfannestiel. Exploración física: Tª 37,8 °C. Fc 100 lpm. Celulitis extensa en hemiabdomen inferior con placas necróticas cutáneas y dolor desproporcionado a la palpación. Analítica sanguínea: 17.605 leucocitos (87% neutrófilos). Hb 11,9. Cirugía urgente. Hallazgos: Dehiscencia de la histerorrafia con drenaje purulento abundante. Fascitis necrotizante con necrosis parcheada en recto anterior izquierdo y a nivel de la vaina anterior de los rectos. Necrosis cutánea y en tejido subcutáneo. Ginecología realiza desbridamiento de la histerorrafia sobreinfectada, cierre primario y lavado abundante de cavidad abdominal. Cirugía realiza Friedrich con resección de los tejidos necróticos. Colocación de dispositivo de vacío VAC supraaponeurótico. Antibioterapia empírica con meropenem, clindamicina y linezolid. Monitorización en UCI. Revisión quirúrgica a las 24h evidenciando peritonitis difusa con útero atónico y necrótico. Histerectomía total con doble salpinguectomía y ooforectomía izquierda parcial por teratoma visualizado en TAC. Mínima progresión de la necrosis a nivel cutáneo que se reseca. Cierre del peritoneo y sutura de malla de polipropileno a los bordes aponueróticos para frenar retracción. Revisión quirúrgica cada 48h realizando cambios de VAC y aproximación progresiva de la aponeurosis, recortando y suturando la malla. 5ª reintervención al 9º posoperatorio: Herida quirúrgica limpia, con buen tejido de granulación subcutáneo. Separación de los bordes aponeuróticos unos 2cm que se encuentran desvitalizados. Eventroplastia retroponeurótica premuscular con malla PHASIX ST y cierre de la herida. Cultivo herida: *S. anginosus*, *E. faecalis*, *Actinomyces urogenitalis*, *E. faecalis*, *Peptostreptococcus anaerobius*. Alta al 14º día posoperatorio.



**Discusión:** La fascitis necrotizante es una infección polimicrobiana con una incidencia de 0,4/100.000 casos/año, siendo infrecuente en la población obstétrica, por la profilaxis antibiótica administrada. La DM, la obesidad, la HTA, el tabaquismo, el alcoholismo, la anemia y la inmunosupresión son factores de riesgo conocidos. La celulitis extensa, con flictenas, placas necróticas y el dolor desproporcionado, con o sin signos de sepsis, ayudan al diagnóstico de sospecha. El desbridamiento quirúrgico precoz no debe retrasarse por la realización de pruebas de imagen. El manejo perioperatorio intensivo multidisciplinar con revisiones quirúrgicas periódicas es fundamental para no ensombrecer el pronóstico, exigiendo una estrecha colaboración entre los servicios implicados. Las terapias de presión negativa pueden ayudar a controlar la infección y espaciar las curas. La tracción fascial progresiva con malla de polipropileno facilita el cierre directo posterior. Cuando este no es posible, las mallas monofilamento de poli-4-hidroxibutirato reabsorbibles pueden reforzar la pared durante la cicatrización, sin las desventajas que la colonización bacteriana tiene sobre mallas biológicas o irreabsorbibles. El control estricto de la HTA, la diabetes y la anemia deben ser un objetivo vital en las revisiones obstétricas.