



O-162 - IMPLEMENTACIÓN DE UN PROTOCOLO DE ANASTOMOSIS COLORRECTAL SEGURA. ESTUDIO PILOTO IMPROSA

Barzola Navarro, Ernesto Jesús; Planellas, Pere; Pigem, Anna; Delisau, Olga; Gómez, Nuria; Julia, David; Luquin, Judith; Fárres, Ramón

Hospital Universitari Doctor Josep Trueta, Girona.

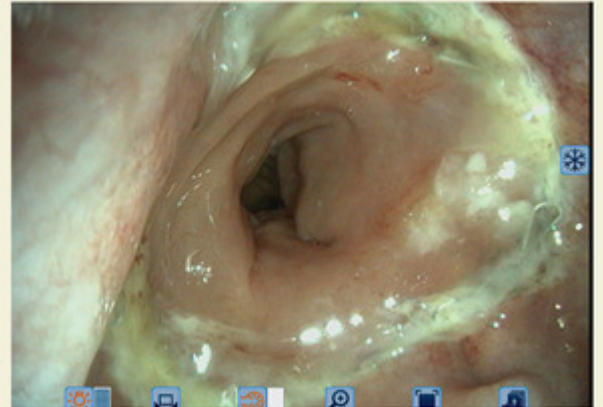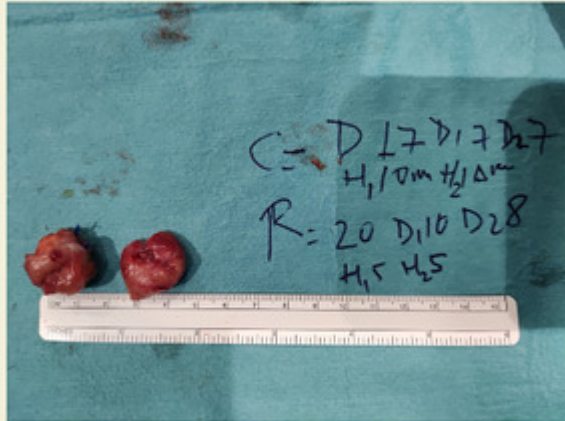
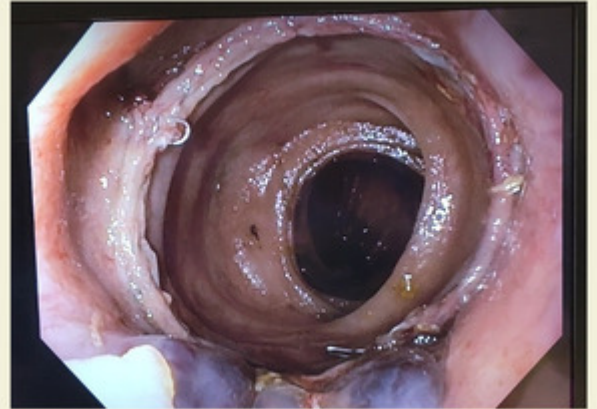

Resumen

Introducción: Estudios previos han demostrado el bajo nivel de evidencia para diferentes intervenciones a la hora de reducir la tasa de fuga anastomótica. En este estudio piloto, proponemos un protocolo llamado IMPROSA (implementación de un protocolo de anastomosis colorrectal segura), que integra los diferentes métodos aplicados hasta el momento, como son: la prueba de comprobación de la vascularización con verde de indocianina, prueba de fuga de aire, revisión con endoscopia flexible de la anastomosis colorrectal realizada por cirujanos, evaluación de los rodets anastomóticos y endoscopia flexible posoperatoria.

Objetivos: Validar la seguridad eficacia de un protocolo de anastomosis colorrectal.

Métodos: Se trata de un estudio piloto de cohorte intervencionista prospectivo. Participaron en total 30 pacientes con cáncer colorrectal programados para resección quirúrgica. desde mayo de 2022 hasta diciembre de 2023. Se realizó un análisis por protocolo, valorando el porcentaje de cumplimiento, estancia hospitalaria, patrones de anastomosis por endoscopia flexible y tasa de dehiscencia de anastomosis.

Resultados: De los 30 pacientes incluidos en el estudio. El 100% de los pacientes completó la primera fase del estudio y el 96,7% la segunda fase (fig.). El 66,7% fueron hombres y el 33,3% mujeres. El IMC fue de 27,7 kg/m² de mediana (RIC, 24,6-30,3) y la edad de 64 años (RIC, 56-70). El 86,7% de los pacientes fueron diagnosticados de cáncer de recto versus un 13,3% en colon sigmoide o descendente. En el 76,7% de los casos el abordaje quirúrgico fue mediante robot. En todos los pacientes se realizó una anastomosis mecánica, terminoterminal en 93,3% y lateroterminal en un 6,7%. En 12 pacientes (40,0%) se realizó ileostomía de protección. Se registraron 3 pacientes con complicaciones posoperatorias; 2 pacientes con complicación de grado II y 1 paciente con complicación de grado IIIa. Ningún paciente fue diagnosticado de dehiscencia anastomótica. La PCR del segundo día posoperatorio fue de 4,7 de mediana (RIC, 3,38-8,21) y el cuarto día de 3,9 (RIC, 1,98-4,36). La estancia hospitalaria fue de 5 días (RIC, 4-6,3). No se observaron complicaciones durante el procedimiento intraoperatorio y posoperatorio de la revisión endoscópica de la anastomosis. Se identificaron 2 patrones principales en las endoscopias intraoperatorias realizadas: Grado 1 (mucosa de buen color y anastomosis circular sin edema ni sangrado), Grado 2 (edema o sangrado en menos del 50% de la circunferencia de las anastomosis).



Conclusiones: La aplicación del protocolo es seguro y útil, ya que permite estandarizar la realización de las anastomosis colorrectales. Es necesario un estudio prospectivo con más pacientes para validar estos resultados.