



# Cirugía Española



[www.elsevier.es/cirugia](http://www.elsevier.es/cirugia)

## O-053 - ESTUDIO ANATÓMICO Y RADIOLÓGICO DEL PUNTO CRÍTICO PARA LA LESIÓN DE LA URETRA DURANTE LA CIRUGÍA DEL CÁNCER DE RECTO

Planellas, Pere<sup>1</sup>; Ehsan, Aram<sup>1</sup>; Reina, Francisco<sup>2</sup>; Ortega, Nuria<sup>1</sup>; Cornejo, Lidia<sup>3</sup>; Maldonado, Eloy<sup>1</sup>; Farrés, Ramón<sup>1</sup>; Carrera, Anna<sup>2</sup>

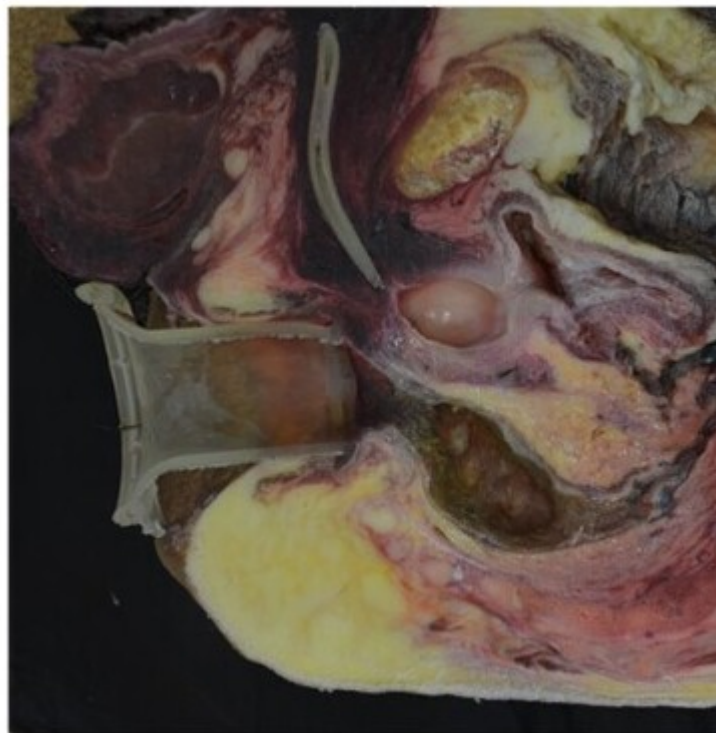
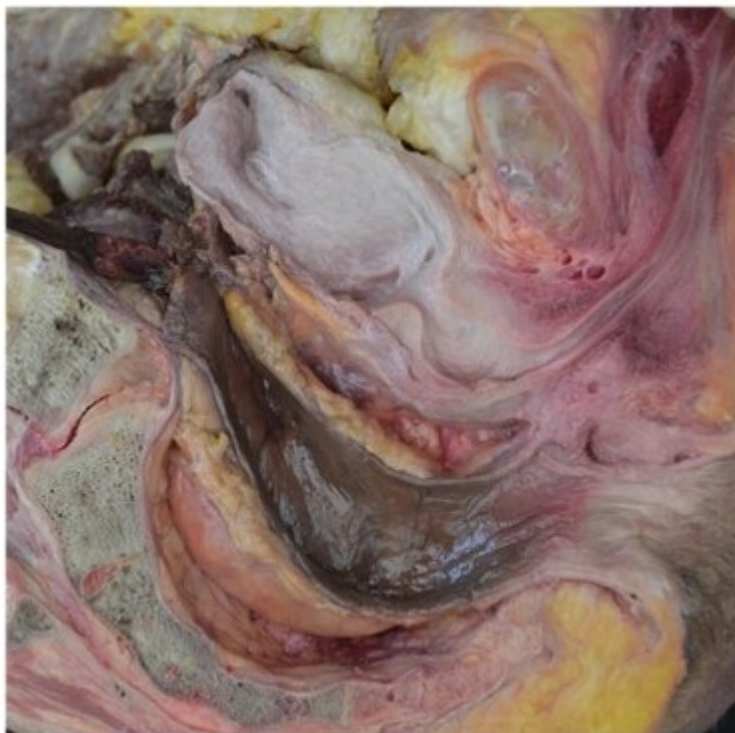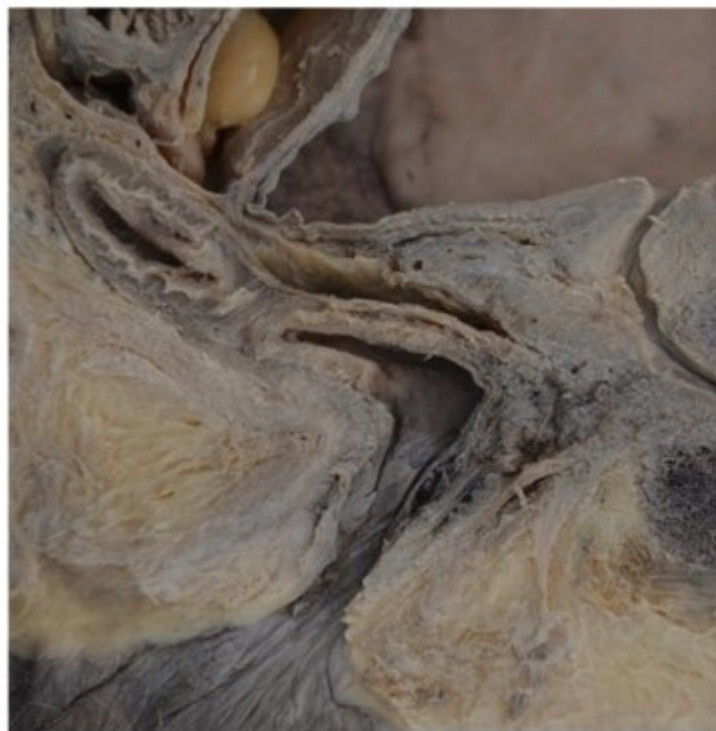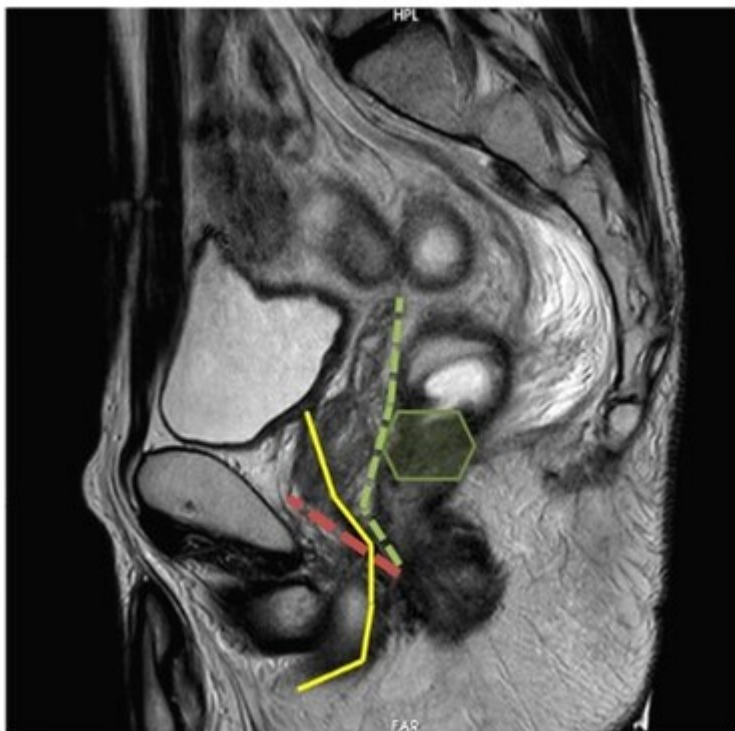<sup>1</sup>Hospital Universitari Doctor Josep Trueta, Girona; <sup>2</sup>Universidad de Girona - Facultad de Medicina, Girona; <sup>3</sup>IdIBGI, Girona.

### Resumen

**Objetivos:** La lesión uretral durante la cirugía del cáncer de recto en el varón es una complicación infrecuente, pero muy grave. Esta lesión se produce en la uretra membranosa durante la exéresis total mesorectal por vía transanal (TaTME) o en la amputación abdominoperineal (Miles). El estudio preoperatorio de esta área anatómica puede aportar beneficios a la hora de planificar la cirugía.

**Métodos:** Estudio retrospectivo de enero 2018 a junio de 2021 analizando de manera preoperatoria los puntos críticos anatómicos en la resonancia magnética (RM) de 150 pacientes varones intervenidos por cáncer de recto de forma consecutiva. Además se completó con el estudio anatómico de pelvis en 7 pelvis de cadáveres (3 fijadas y 5 criopreservadas) seccionadas en el plano sagital. En dos de las hemipelvis criopreservadas la sección sagital se realizó después de la inserción de un dispositivo de cirugía transanal y una sonda vesical.

**Resultados:** En todos los casos se ha medido: distancia entre el punto de mayor proximidad entre cara anterior del recto (R) y uretra membranosa (Um) (distancia RUm). Distancia de este punto de la pared anterior del recto (R) respecto al margen anal (Ma) (distancia RMa). En el análisis de las RM, la distancia R-Um media ha sido de 8 mm (IQR, 6-13). La distancia R-Ma media ha sido de 44 mm (IQR, 38-50). En el estudio anatómico la distancia R-Um media ha sido de 8-12 mm (mín-máx). La distancia R-Ma media ha sido de 21-33 mm (mín-máx).



**Conclusiones:** El punto crítico para la lesión de la uretra membranosa está situado a una profundidad de 20-50 mm del margen anal donde el grosor entre la cara anterior del recto y la uretra membranosa es de 6-15 mm. Incrementar el conocimiento anatómico desde el punto de vista del cirujano permite evitar lesiones y establecer pasos de seguridad durante la cirugía.