CIR ESP.2023;101(S3):S543

Cirugía Española

www.elsevier.es/cirugia

VC-093 - EXÉRESIS LAPAROSCÓPICA ADENOPATÍA SENO CARDIOFRÉNICO

Pérez Reyes, María; Santoyo Villalba, Julio; Sánchez Pérez, Belinda; Pérez Daga, José Antonio; Pérez Rodríguez, Rosa; Santoyo Santoyo, Julio

Hospital Regional Universitario Carlos Haya, Málaga.

Resumen

Introducción: El hepatocarcinoma fibrolamelar es un subtipo del carcinoma hepatocelular con características diferentes. Aparece generalmente en pacientes jóvenes y no se asocia con cirrosis, hepatopatía crónica ni tiene otros factores de riesgo conocidos. Tienden a crecer lentamente debido a que asientan sobre hígados sanos. Si bien la supervivencia de los pacientes resecados puede alcanzar el 75% a los 5 años, tienen una alta tendencia a la recidiva local y a las metástasis.

Caso clínico: Presentamos el caso de un varón de 24 años intervenido un año y medio previo de hepatectomía derecha y linfadenectomía del hilio hepático laparoscópica por carcinoma hepatocelular fibrolamelar unifocal. El resultado anatomopatológico fue de hepatocarcinoma moderadamente diferenciado de 8,5 cm con necrosis focal 1%, no presentaba invasión vasculolinfática ni perineural, estadio pT1bN0. Durante el seguimiento en consulta se objetivó en TAC una adenopatía en mediastino inferior paracava derecha no presente en estudio previo, con un tamaño de 22 × 15 mm, sin otras lesiones a otro nivel (fig. 1). Se completó el estudio con PET-TC mostrando dicha adenopatía paracava derecha en mediastino inferior, de 15 mm, con baja intensidad de captación (SUVmax 3,04; referencia hígado: 4,88), pero por presentar hipometabolismo central por componente necrótico que subestimaba la captación (fig. 2). Por ello, pese al grado de captación, dadas las características histológicas de la lesión primaria (hepatocarcinoma moderadamente diferenciado) era sugestivo de malignidad. Los marcadores tumorales fueron normales (antígeno carcinoembrionario 0,51 ng/mL, Ca 19.9 10,2 U/mL, alfafetoproteína 1,4 ng/mL). Tras revisar el caso se decidió intervención quirúrgica. El abordaje fue laparoscópico, se realizó disección del ángulo cardiofrénico derecho identificando la adenopatía previamente descrita y se resecó. El posoperatorio presentó neumotórax derecho, que precisó colocación de tubo de tórax por parte de Cirugía Torácica. Consiguiendo evacuación completa del mismo con reexpansión en radiografía de control. La anatomía patológica describió una adenopatía de 3 × 2 cm con metástasis masiva de hepatocarcinoma de subtipo fibrolamelar, positivo para cd34 (sinusoidal), CK7, CK8/18. Se presentó en comité y se decidió seguimiento en consulta. Durante el seguimiento no se ha objetivado recidiva tumoral.

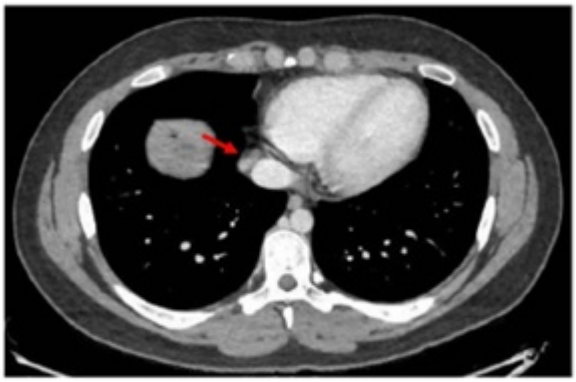

Figura 1. TAC ABD: Adenopatía mediastino inferior.

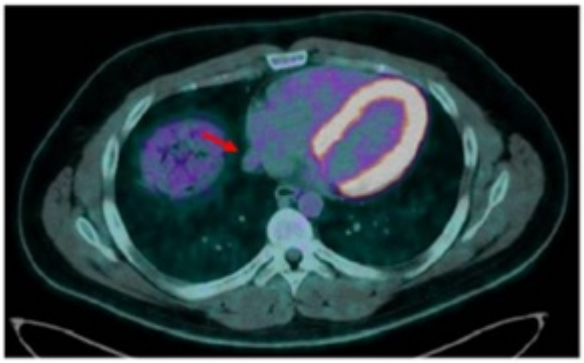

Figura 2. PET-TAC: Adenopatía para cava derecha.

Discusión: Las metástasis linfáticas son frecuentes (50-65%). Se observan frecuentemente en el hilio hepático y en el ligamento hepatoduodenal, pero también pueden observarse en el retroperitoneo, pelvis y mediastino. El tratamiento quirúrgico es el más efectivo dada la escasa respuesta a la terapia oncoespecífica, por ello decidimos resección de la adenopatía. Aunque se están investigando diferentes dianas terapéuticas. En este paciente se decidió abordaje laparoscópico porque revisando las imágenes se valoró que era viable, seguro y se obtenían las ventajas de dicha vía como son menor dolor, morbilidad, estancia hospitalaria más corta y resultados oncológicos comparables, y por otro lado, al tener una hepatectomía derecha, se tenía más facilidad para acceder al seno cardiofrénico accediendo por el lateral de la vena suprahepática derecha y también se evitaban las complicaciones del abordaje torácico así como la necesidad de realizar una intubación selectiva.

0009-739X © 2023 AEC. Publicado por Elsevier España, S.L.U. Todos los derechos reservados