



# Cirugía Española



[www.elsevier.es/cirugia](http://www.elsevier.es/cirugia)

## P-202 - TERAPIA DE VACÍO ENDOSCÓPICA EN DEHISCENCIA ANASTOMÓTICA GASTROYEYUNAL RECURRENTE. A PROPÓSITO DE UN CASO Y REVISIÓN DE LA LITERATURA

García Gil, José Manuel; Freijoso Fernández, Cristina; de la Plaza Llamas, Roberto; Díaz Candelas, Daniel Alejandro; Picardo Gomendio, María Dolores; Gorini, Ludovica; Arellano González, Rodrigo; Sun, Wenzhong

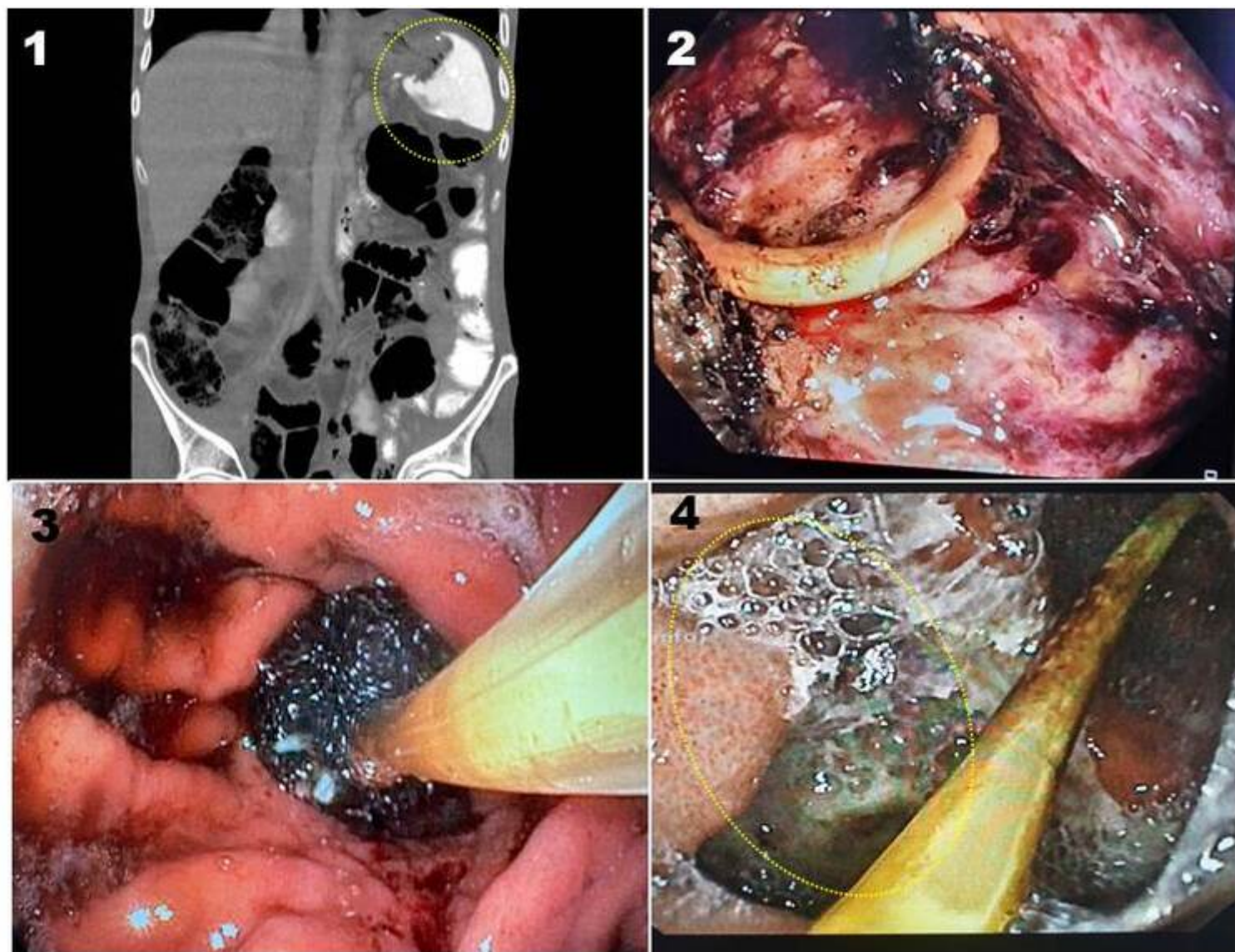
Hospital Universitario de Guadalajara, Guadalajara.

### Resumen

**Introducción:** Se han desarrollado endoprótesis autoexpandibles, dispositivos endoscópicos de sutura y clipado, y más recientemente de presión negativa, para el tratamiento de la dehiscencia anastomótica en cirugía digestiva. La terapia de vacío endoscópica (TVE) tiene el doble potencial de controlar el foco séptico y estimular la granulación y cierre del defecto anastomótico. Presentamos un caso de dehiscencia gastroyeyunal recurrente tratado con TVE (EsoSponge; B.Braun, Melsungen, Alemania) y revisamos la literatura.

**Caso clínico:** Varón de 49 años con miastenia *gravis* tratada con piridostigmina y prednisona y cirugía laparoscópica por úlcera gástrica perforada en otro centro un año antes. Acudió por cuadro de dolor abdominal súbito intenso y defensa generalizada. Analítica: 16.300 leucocitos, Hb 10,9, PCR 13,4 y albúmina 36,7. El TAC informó gastrectomía parcial Y Roux con solución de continuidad en anastomosis gastroyeyunal con neumoperitoneo y abundante ascitis. Tratamiento quirúrgico urgente: Peritonitis gástrico-alimentaria difusa secundaria a perforación de 2,5 cm en anastomosis gastroyeyunal termino-lateral con torsión de 360° del asa yeyunal alimentaria en Y de Roux como causa probable. Se resecó la anastomosis perforada y confeccionó otra con la misma asa. Recibió el alta al séptimo día posoperatorio y la serología para *H. pylori* fue negativa. Ocho días después acudió por anorexia y dolor hemiabdominal izquierdo. Analíticamente destacaron 12.300 leucocitos y PCR de 101,4. El TAC no observó neumoperitoneo ni fuga de contraste oral, pero sí asas yeyunales con signos de isquemia en HCI. Reintervención urgente: asa alimentaria dilatada con isquemia parcheada transmural y dehiscencia anastomótica gastroyeyunal secundaria. Se realizó resección de anastomosis y asa isquémica y nuevo montaje en Y Roux con gastroyeyunostomía totalmente mecánica. Dado de alta al noveno día de la reintervención, 10 días después volvió por dolor abdominal difuso con analítica con 14.800 leucocitos, Hb 10, PCR 146,2, albúmina 28 y prealbúmina 11 y TAC con fuga de contraste oral, configurando colección de contenido líquido/aéreo de 8 × 3,2 cm adyacente a anastomosis gastroyeyunal sin neumoperitoneo (fig.). Realizamos búsqueda en PubMed sin límites actualizada a 14/4/23 con la estrategia: ((Eso-sponge) OR (Endo-sponge) OR (Endoscopic vacuum therapy)) AND ((Stomach) Or (Gastric Stump) OR (Gastric)). Se decidió manejo conservador con tratamiento antibiótico y antifúngico según cultivos previos, NPT y drenaje percutáneo. La gastroscopia estimó cavidad de 5 cm a través de dehiscencia de 3 cm (2), no subsidiaria de endoprótesis y se inició TVE, retirando el *pigtail*. Se cambió el dispositivo cada 3 días (3) y se realizaron 11 procedimientos, insertando en el último sonda nasoyeyunal y quedando cavidad residual de 1,5 × 2 cm (4). Se progresó de dieta enteral a mixta enteral-oral y finalmente oral en una semana y recibió el alta tras 56 días. La búsqueda obtuvo 78 referencias, revisadas por título y

*abstract* y se leyeron 6 artículos por el empleo de TVE en dehiscencia gastroyeyunal: series y casos de *bypass* bariátricos y una serie corta de cirugía oncológica gástrica, con tasas de resolución del 80-100%.



**Discusión:** Aunque la experiencia con la TVE para la dehiscencia anastomótica gastroyeyunal es escasa, los resultados son prometedores.