



Cirugía Española



www.elsevier.es/cirugia

P-175 - GASTRITIS FLEMONOSA AGUDA EN PACIENTE INMUNOCOMPETENTE, UN CASO INUSUAL

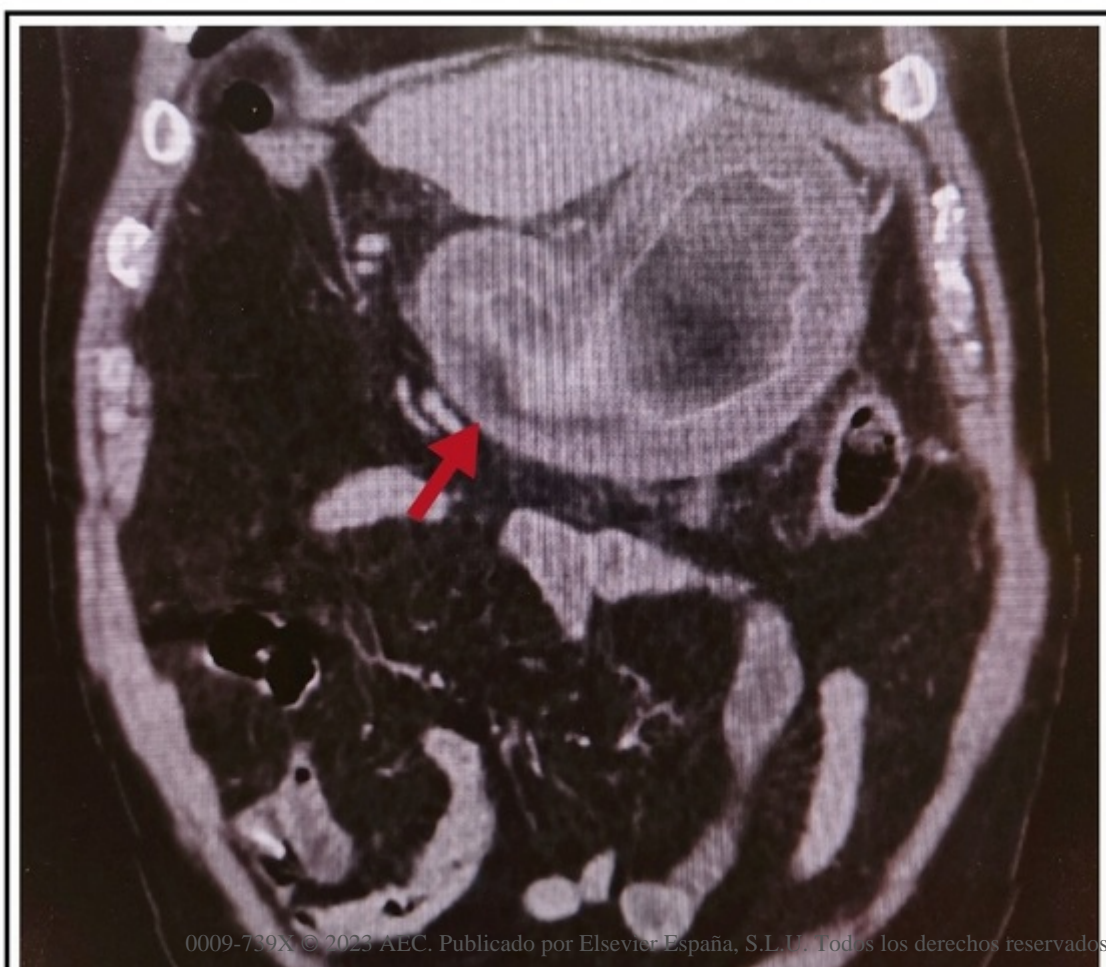
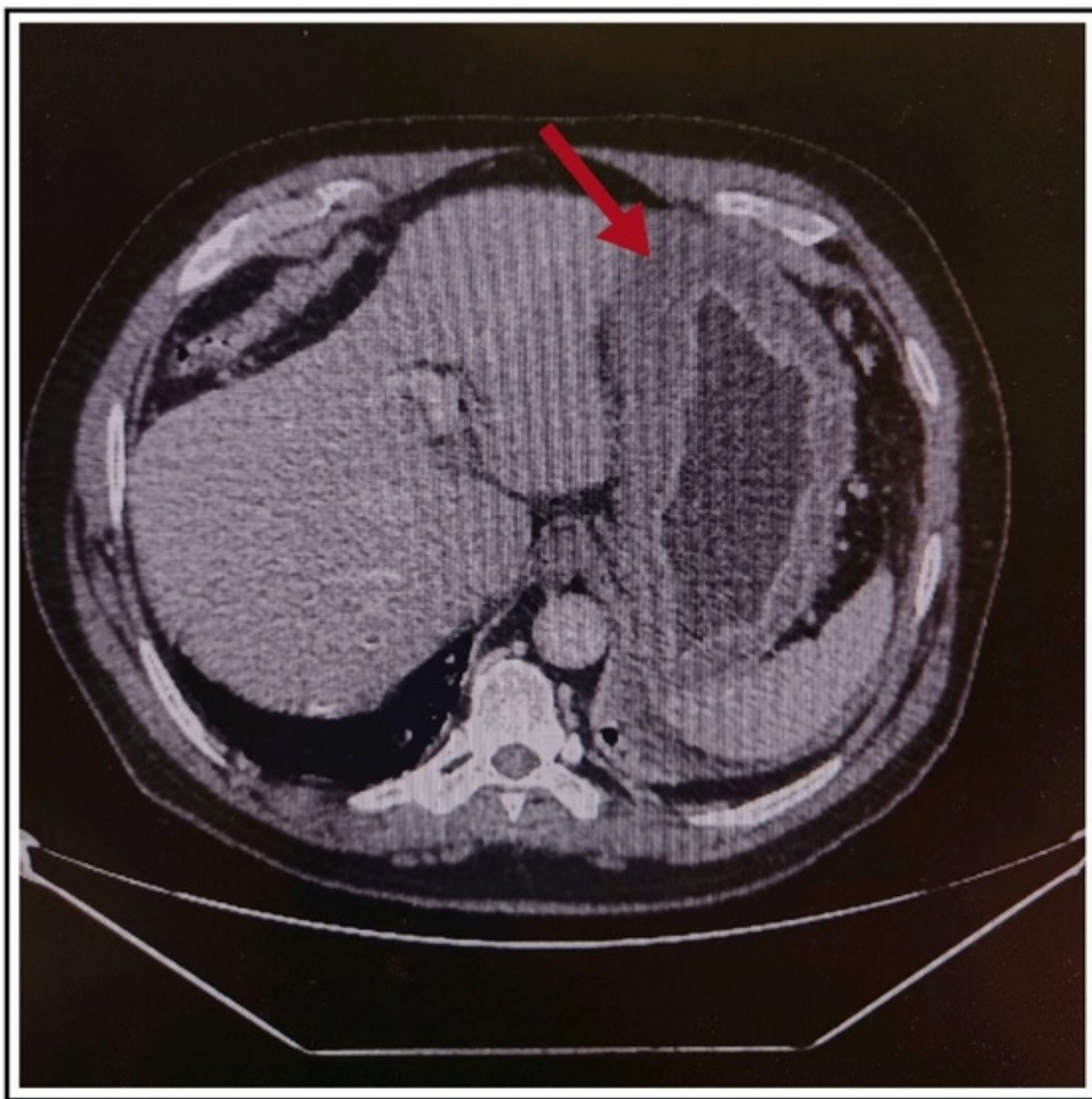
Martí Aguado, Carmen; Ridaura Capellino, Núria; Peiró Monzó, Fabián; Tusa, Claudio; Aguiriano Casanova, Maria del Mar; Ballester Martínez, Belén; Zaragoza Zayas, María Virginia; Seguí Gregori, Jesús

Hospital de Gandía y Centro de Especialidades Francesc de Borja, Gandía.

Resumen

Introducción: La gastritis flemonosa (GF) es una infección bacteriana infrecuente de la pared gástrica caracterizada por una rápida progresión y elevado índice de mortalidad (aproximadamente el 50%). Con menos de 500 casos descritos en la literatura, es importante conocer esta patología potencialmente mortal. Presentamos un caso de gastritis flemonosa en un paciente sin antecedentes de interés, se revisa la bibliografía al respecto y se aportan imágenes del caso.

Caso clínico: Varón de 65 años que acude a Urgencias por epigastralgia de 5 días de evolución asociando náuseas y fiebre de 38 °C. Refiere proceso gripal con tos productiva 12 días antes. A la exploración, abdomen distendido, doloroso en epigastrio con defensa voluntaria. La analítica mostraba leucocitosis ($15 \times 10^9/l$) y Proteína C reactiva (305 mg/l) y lactato (2,5 mmol/l) elevados. En la ecografía abdominal urgente no se observaron hallazgos patológicos. Se decide ingreso para estudio. A las 24 horas el paciente presentó franco empeoramiento analítico (PCR: 611 mg/L, leucocitosis: $31,3 \times 10^9/l$, procalcitonina: 26 mg/m, creatinina: 1,75 mg/dl) y clínico (taquicardia y eritema en miembros inferiores). Se solicita tomografía computarizada abdominal (TCA) visualizándose engrosamiento difuso de la pared gástrica (15 mm) con realce en capas y edema submucoso sugestivos de GF, no pudiendo descartarse linitis plástica. Se inicia antibioterapia intravenosa con meropenem y linezolid a dosis altas con notable mejoría de los reactantes de fase aguda a las 24 horas. Se completa estudio con gastroscopia observándose palidez de la mucosa y engrosamiento de pliegues gástricos compatible con gastritis flemonosa. No se tomaron biopsias en esta endoscopia por riesgo de sangrado. Se descartó etiología infecciosa aguda (hemocultivos, serología, toxina *Clostridium*, test *Helicobacter pylori*, etc.) y neoplásica (marcadores tumorales negativos). Al octavo día de tratamiento antibiótico, el paciente se encontraba asintomático y se normalizaron los reactantes de fase aguda. Se reanuda tolerancia oral. EL TCA y gastroscopia de control a los 11 días de tratamiento mostraron notable mejoría del engrosamiento y edema parietal. Se tomaron biopsias con estudio anatomopatológico compatible con gastritis flemonosa. Se mantiene ingreso hasta completar pauta antibiótica intravenosa de 15 días, siendo posteriormente alta hospitalaria y control en Consultas Externas.



Discusión: La GF aguda es una entidad inusual y potencialmente mortal que afecta mayoritariamente a pacientes inmunodeprimidos. Se trata de una grave infección de la pared gástrica causada generalmente por una bacteria piógena, en nuestro caso, el paciente refería cuadro gripal reciente. La sintomatología típica es epigastralgia intensa, vómitos y fiebre, que coincide con el cuadro clínico del paciente. El diagnóstico requiere un alto índice de sospecha dada la clínica inespecífica y es mediante TCA (engrosamiento pared gástrica) y/o gastroscopia (pliegues gástricos edematosos y eritematosos). El diagnóstico diferencial es principalmente con el linfoma gástrico. El tratamiento puede ser médico o quirúrgico, sin diferencias significativas entre ellos, por lo que es recomendable la antibioterapia intravenosa precoz (asociada a rehidratación, analgesia y soporte nutricional) y reservar la cirugía para casos refractarios y complicaciones. Dada su rápida progresión, es de vital importancia el diagnóstico y tratamiento precoz de esta patología.