




Cirugía Española



www.elsevier.es/cirugia

V-039 - SUPRARRENALECTOMÍA PARCIAL MEDIANTE RETROPERITONEOSCOPIA POR ADENOMA ADRENAL IZQUIERDO

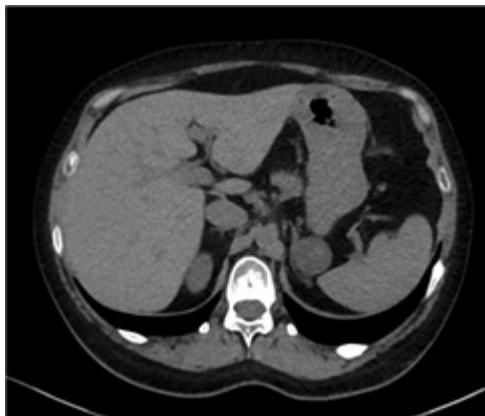Vidal Carné, Anna; López Vendrell, Laura; Parra, Mauricio; Caballero Boza, Albert; Torres Marí, Ana; Tarascó Palomares, Jordi; Moreno Santabàrbara, Pau; Balibrea del Castillo, Jose M^a

Hospital Universitari Germans Trias i Pujol, Badalona.

Resumen

Introducción y objetivos: El hipercortisolismo primario ACTH-independiente, es decir, de origen suprarrenal, es el causante del 20% de los casos de síndrome de Cushing endógeno. Los adenomas adrenales suponen el 10% de ellos, los carcinomas entre un 8-10% y, excepcionalmente la causa es una hiperplasia adrenal primaria. En estos casos, el tratamiento de elección es la suprarrenalectomía por vía mínimamente invasiva (laparoscópica o retroperitoneoscópica). En ocasiones, la suprarrenalectomía parcial puede ofrecer beneficios respecto a la resección total si bien se trata de un procedimiento técnicamente demandante. Presentamos el vídeo de una suprarrenalectomía parcial izquierda mediante abordaje retroperitoneoscópico posterior por un adenoma adrenal izquierdo sintomático. Material y métodos (caso clínico).

Caso clínico: Paciente mujer de 32 años sin alergias medicamentosas conocidas y antecedentes patológicos de diabetes gestacional y preeclampsia en 2019, coriorretinopatía serosa central diagnosticada en 2022 y posible síndrome del ovario poliquístico (SOP) en seguimiento desde pubertad. Como único antecedente quirúrgico destaca una cesárea en 2019. A raíz de astenia, acné y menstruaciones irregulares de meses de evolución así como el diagnóstico de hipertensión arterial y la aparición de estrías abdominales y obesidad troncular, la paciente fue diagnosticada de un hipercortisolismo primario ACTH-independiente con cortisol libre urinario (CLU) = 681 µg/24 h con cortisol sérico elevado y prueba de frenación con dexametasona negativa. También presentaba osteoporosis con DMO (densitometría ósea) -3,3 CL; -3,1 CF. La RMN fue negativa para tumor hipofisario y en el TC abdominal de estudio se identificó un nódulo adrenal izquierdo de 30 mm de diámetro máximo, de densidad homogénea y bajo coeficiente de atenuación compatible con adenoma suprarrenal (fig.). Tras valoración por comité multidisciplinar, se indicó tratamiento quirúrgico. La paciente fue intervenida por vía retroperitoneoscópica posterior usando 1 trocar de 12 mm y dos de 5 mm, óptica de 10 mm y 30° y sellador bipolar avanzado de 5 mm. Después de la apertura de la fascia de Gerota se accedió al espacio retroperitoneal para visualizar la grasa perirrenal. Se disecó el polo superior del riñón hasta identificar la glándula suprarrenal izquierda. Tras el sellado de las arteriolas adrenales se pudo completar la resección del adenoma parcial incluyendo la lesión adenomatosa. El tiempo quirúrgico total fue de 90 minutos y la paciente presentó un curso posoperatorio sin complicaciones siendo dada de alta a las 48h. El estudio anatomopatológico confirmó el diagnóstico de adenoma cortical adrenal de 2,8 × 2,3 cm con márgenes libres. Tras la cirugía y revisión de anatomía patológica que confirma diagnóstico de adenoma adrenal izquierdo se inició tratamiento con hidrocortisona con control tensional y analítico así como seguimiento por parte de Endocrinología.



Discusión: El abordaje retroperitoneoscópico posterior permite la suprarrenalectomía parcial en casos seleccionados de forma segura y con excelentes resultados.