




Cirugía Española



www.elsevier.es/cirugia

P-125 - MANEJO QUIRÚRGICO DE CARCINOMA PAPILAR PRIMARIO SOBRE QUISTE TIROGLOSO

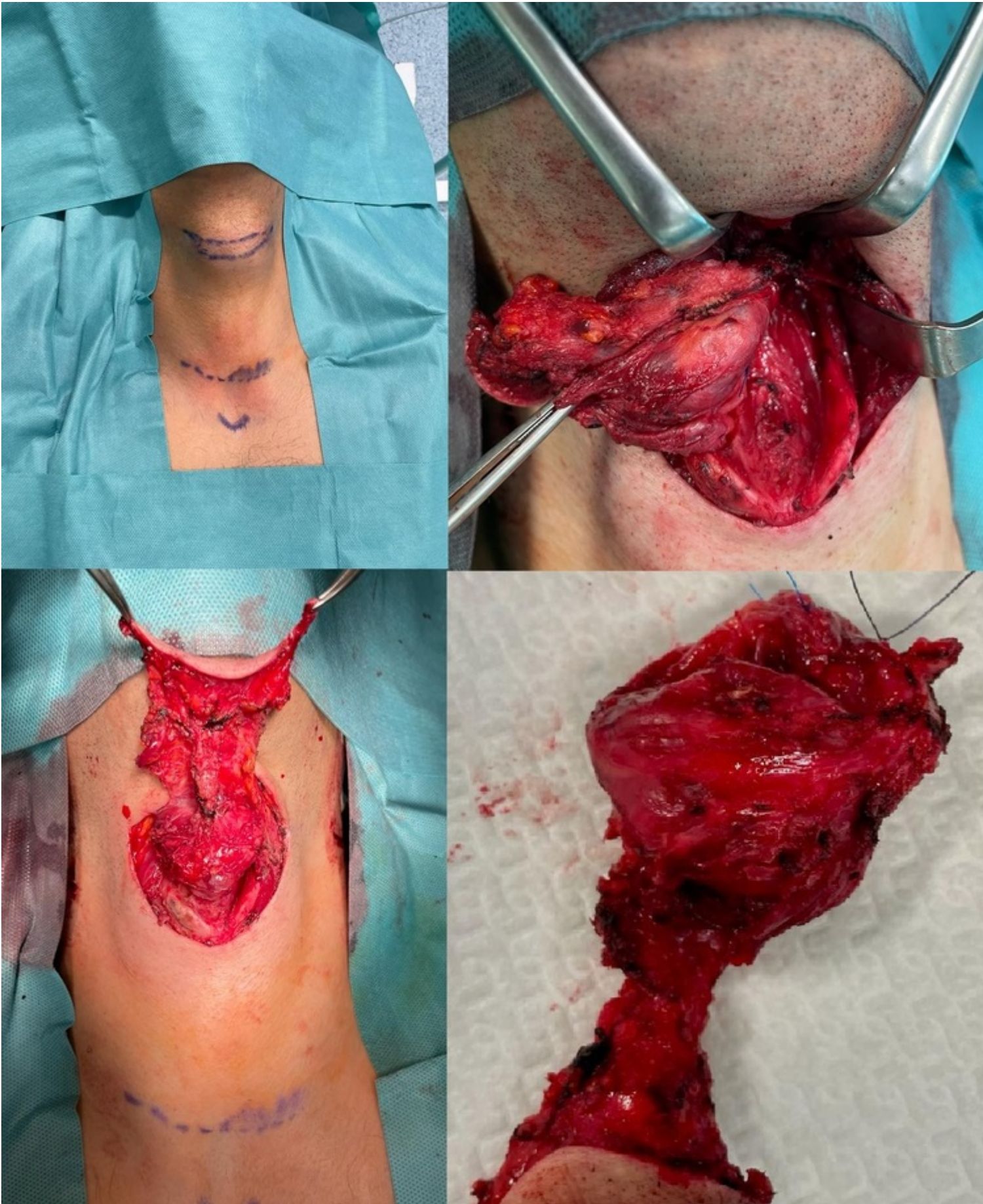Gajda Escudero, Juan; Mellado Sánchez, Inmaculada; Sánchez-Cabezudo Noguera, Fátima; Rodríguez Haro, Carmen; Hernández O'Reilly, María; Vaquero Pérez, María Antonia; Lima Pinto, Francisca; Picardo Nieto, Antonio Luis

Hospital Universitario Infanta Sofía, San Sebastián de los Reyes.

Resumen

Introducción: El objetivo de esta comunicación es presentar una patología del conducto tirogloso excepcionalmente rara y su manejo quirúrgico.

Caso clínico: Presentamos el caso de un paciente de 29 años que acude a nuestra consulta tras presentar un quiste tirogloso de morfología atípica en prueba de imagen realizada en otro centro. Una tomografía axial computarizada de revela una masa infrahioidea sospechosa de malignidad compatible con carcinoma papilar asentado sobre quiste tirogloso. Se describe además una posible infiltración del vientre muscular derecho del músculo tirohioideo. Se realiza igualmente una punción aspiración con aguja fina (PAAF) en la que se encuentran hallazgos indicativos de carcinoma papilar y se le asigna la categoría 6 según la clasificación de Bethesda. Se decide realizar operación de Sistrunk mediante incisión sobre el quiste seguido, en el mismo tiempo quirúrgico, de hemitiroidectomía mediante incisión de Kocher. Durante la hemitiroidectomía se mandan a analizar intraoperatoriamente 2 ganglios sospechosos de malignidad, cuyos hallazgos anatomopatológicos sugieren infiltración por carcinoma papilar. Ante estos hallazgos se decide vaciamiento cervical del compartimento central. El paciente no presentó complicaciones en el posoperatorio y fue dado de alta al cuarto día. Los resultados anatomopatológicos de la pieza revelaron el quiste tirogloso infiltrado por un carcinoma papilar. El tiroides presentaba hiperplasia nodular múltiple, sin datos sugestivos de malignidad. La linfadenectomía del compartimento central contenía 2 ganglios afectados y 11 ganglios sin datos de metástasis. En la pieza se incluyó también parte del timo y una glándula paratiroides, sin hallazgos de interés. En la consulta de revisión el paciente refiere buen estado general, sin datos de hipocalcemia ni disfonía.



Discusión: El quiste tirogloso es la lesión cervical congénita más frecuente, siendo esta considerada una malformación benigna. Estos quistes presentan células escamosas estratificadas, células columnares respiratorias pseudoestratificadas y células foliculares, todas ellas con potencial de malignización. La ratio de malignización de las células del quiste tirogloso se sitúa en torno al 1% y es generalmente un hallazgo

accidental posoperatorio. El tratamiento en caso de carcinoma del quiste tirogloso es la cirugía de Sistrunk radical, siendo la tiroidectomía y el vaciamiento cervical una opción en casos de alto riesgo. Aun así, debido a la falta de evidencia y la baja frecuencia de esta patología, sigue siendo objeto de debate el manejo de esta patología. En nuestro caso, debido a ser un diagnóstico preoperatorio con una valoración de alto riesgo, se opta por realizar hemitiroidectomía con biopsia intraoperatoria de dos ganglios sospechosos de malignidad que, dada la presencia de carcinoma en los mismos, se decide ampliar a vaciamiento cervical del compartimento anterior. En resumen, el carcinoma de quiste tirogloso es una patología rara y grave. Conocer su existencia es importante en el diagnóstico diferencial de los quistes tiroglosos de cara a plantear una correcta cirugía de resección en base al estadiaje y valoración de riesgo.