CIR ESP.2023;101(S3):S132

Cirugía Española

www.elsevier.es/cirugia

P-117 - EMERGENCIA RESPIRATORIA POR BOCIO INTRATORÁCICO

Pérez Otermin, Miren Irati; Ruiz Marzo, Rocío; Erce García, Cristina; Redondo Expósito, Aitor; Ramírez Cervera, José Luis; Piñera Díaz, Alberto; Ariceta López, Aitor; Salvador Egea, Mª Pilar

Hospital Universitario de Navarra, Pamplona.

Resumen

Introducción: El bocio intratorácico, descrito por primera vez en 1749 de la mano de Haller, se define como el crecimiento patológico de la glándula tiroidea hacia el tórax, localizándose parcial o totalmente en el mediastino. Su principal etiología es el bocio multinodular (51%) y la incidencia de malignidad oscila entre 3-16%. Esta entidad es más frecuente en mujeres, sobre todo entre la 5ª-6ª década de la vida, aunque la sintomatología se presenta a los años y puede ser debida a la compresión de estructuras vecinas, siendo la disnea la manifestación más frecuente.

Caso clínico: Se presenta el caso de una mujer de 77 años en seguimiento por un bocio multinodular autónomo desde 2017 con citología de benignidad (Bethesda II), en tratamiento con tiamazol 5 mg diarios por decisión propia tras haber rechazado cirugía electiva. Acude a Urgencias de un hospital comarcal por disnea súbita de 24 horas de evolución y taquipnea sin asociar dolor torácico. Refiere tos no productiva desde hace 2 meses, por lo que ha tomado antitusígenos. Análisis de sangre anodino. En la radiografía de tórax se observa importante ensanchamiento mediastínico y elevación de hemidiafragma izquierdo en relación a posible parálisis frénica. Ante sospecha de TEP se completa estudio mediante TAC cérvico-torácico con contraste intravenoso visualizando bocio voluminoso con componente intratorácico que provoca una estenosis traqueal crítica (diámetro 3,4 mm) y síndrome de vena cava superior; además, asocia tromboembolismo pulmonar en ramas subsegmentarias de lóbulo medio e inferior derecho junto con pérdida de volumen de hemitórax izquierdo con elevación de hemidiafragma. La paciente es trasladada a nuestro centro e ingresa en UCI por cuadro de insuficiencia respiratoria para estabilización, bloqueo antitiroideo y planificación quirúrgica. A las 48 horas se programa intervención urgente-diferida con intubación de la paciente despierta mediante fibrobroncoscopia. Imposibilidad de neuromonitorización intraoperatoria por necesidad de tubo endotraqueal de muy pequeño diámetro. Se realiza hemitiroidectomía izquierda paliativa sin incidencias, con posterior ingreso en UCI para vigilancia respiratoria. Dada de alta a domicilio al 12º día posoperatorio. El diagnóstico anatomopatológico revela una hiperplasia multinodular. Valorada al mes y medio de la cirugía, se encuentra asintomática, por lo que es dada de alta de las consultas de cirugía.

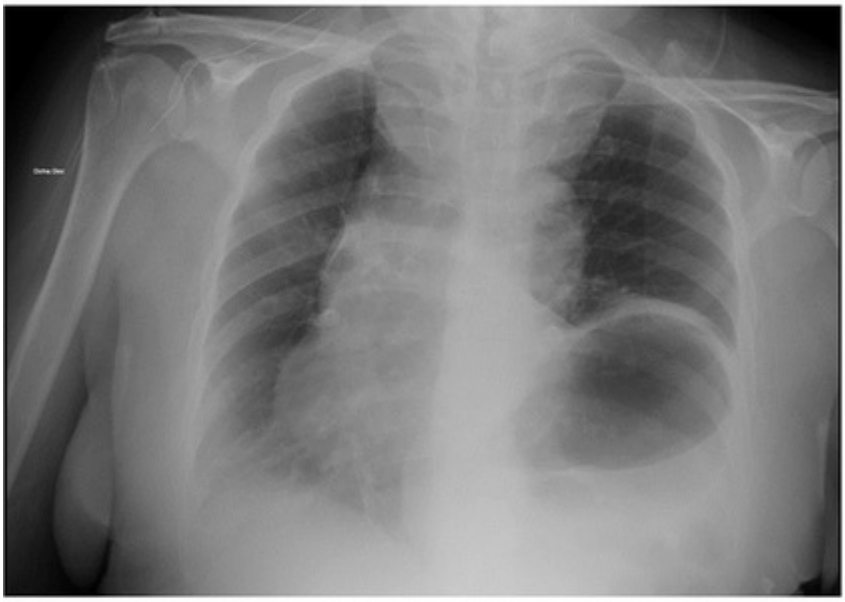

Sospecha de parálisis frénica y estenosis traqueal crítica.

Discusión: La afección traqueal debida al componente intratorácico de la glándula es una de las complicaciones más frecuentes, calibres de luz traqueal inferiores a 6 mm se consideran estenosis críticas. Además, la parálisis del nervio frénico es un signo indirecto de crecimiento del bocio. Ambas situaciones tienen indicación de cirugía, pudiendo realizar un abordaje cervical en > 95% de los casos. La tiroidectomía total es la técnica de elección, pero en pacientes seleccionados con alta morbilidad se puede realizar una cirugía parcial paliativa, con intención de disminuir el riesgo quirúrgico. En conclusión, una adecuada valoración y optimización son la clave para ofrecer el tratamiento que mejor se adecúe a las necesidades del paciente, consiguiendo así la descompresión del compartimento cervical y evitando desenlaces fatales.

0009-739X © 2023 AEC. Publicado por Elsevier España, S.L.U. Todos los derechos reservados