



# Cirugía Española



[www.elsevier.es/cirugia](http://www.elsevier.es/cirugia)

## P-103 - CARCINOMA PAPILAR DE TIROIDES VARIANTE ESCLEROSANTE DIFUSA EN EDAD PEDIÁTRICA. A PROPÓSITO DE UN CASO

Antón Fernández, Ismael; Sánchez Álvarez, Ángel Luis; Sánchez Gutiérrez, Raquel; Gutiérrez Giner, María Isabel; Bueno Ortiz, Pablo

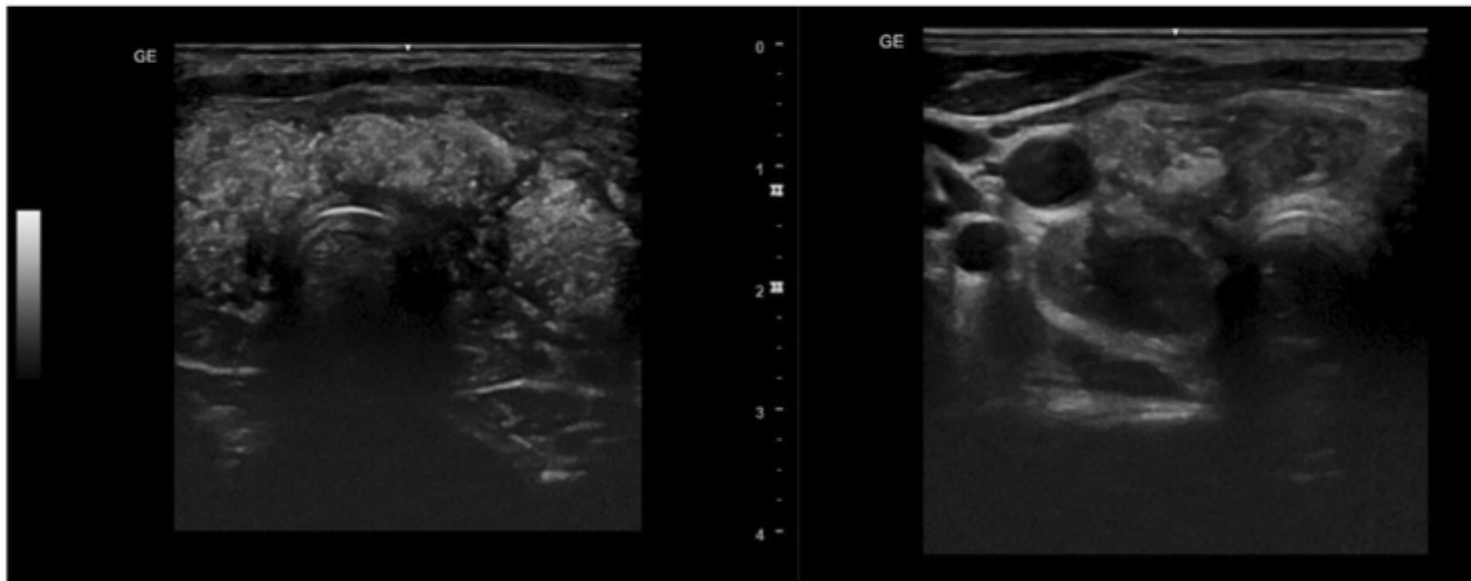
Complejo Hospitalario Universitario Insular Materno Infantil, Las Palmas de Gran Canaria.

### Resumen

**Introducción:** El carcinoma papilar de tiroides (CPT), cuyo diagnóstico y prevalencia va en aumento por el amplio uso de la ecografía cervical, es el más frecuente de los tumores endocrinos y tiene una supervivencia global > 90% a los 10 años. Algunas variantes anatomopatológicas tienen peor pronóstico entre las que se encuentra la esclerosante difusa. Este subtipo, infrecuente, afecta a pacientes más jóvenes y generalmente con extensión locorregional y a distancia en el momento del diagnóstico. Presentamos el caso de un niño de 14 años con el diagnóstico de CPT con sospecha ecográfica de tratarse de dicha variante histológica.

**Caso clínico:** Se trata de un varón de 14 años con hipotiroidismo subclínico de reciente diagnóstico que debuta con adenopatías laterocervicales bilaterales y tumoración cervical anterior. Se realiza ecografía cervical que objetiva una glándula tiroidea con infiltración difusa, por todo el parénquima con microcalcificaciones y adenopatías bilaterales de aspecto patológico con microcalcificaciones. Se realizó PAAF de tiroides, siendo informada de categoría III de la Clasificación de Bethesda en lóbulo derecho y categoría I en istmo. La tiroglobulina en el aspirado de las adenopatías bilaterales fue positiva. En TC cervicotorácico y en RMN no se objetivan metástasis pulmonares ni adenopatías mediastínicas y la laringoscopia preoperatoria fue normal. Tras el diagnóstico, se indica y realiza una tiroidectomía total + vaciamiento cervical central bilateral + vaciamiento cervical lateral bilateral funcional, objetivándose en el acto quirúrgico afectación difusa del tiroides por el carcinoma con infiltración de la musculatura pretiroidea y de la tráquea en el lado izquierdo, así como múltiples adenopatías patológicas en todos los compartimentos cervicales. La evolución posoperatoria fue favorable siendo dado de alta a las 48 horas de la intervención con suplemento oral con calcio y vitamina D por descenso de PTH intraoperatoria del 91,8%. El estudio anatomopatológico definitivo fue de CPT variante esclerosante difusa multifocal, extensión extracapsular y afectación de 72 de las 105 adenopatías extirpadas (pT3N1b). El hipoparatiroidismo posoperatorio se resolvió a las 3 semanas de la intervención. Al tratarse, según la estratificación del riesgo de la American Thyroid Association, de un tumor de alto riesgo de recidiva se indicó tratamiento con radioyodo.

## Ecografía



**Discusión:** El cáncer de tiroides en edad pediátrica presenta peculiaridades que le hacen distinto del que se presenta en adultos. Tiene una mayor influencia de la genética, una mayor probabilidad de extensión locorregional y metástasis al diagnóstico, pero por el contrario el pronóstico es bueno de forma habitual. Aunque el CPT es infrecuente en la edad pediátrica debe sospecharse y descartarse ante la aparición de una masa cervical acompañada de adenopatías. El patrón ecográfico con microcalcificaciones extensas difusas permite sospechar esta variante histológica. Se debe tender a la medicina personalizada estableciendo protocolos diagnósticos que caractericen correctamente el tumor y estratifiquen el pronóstico con la finalidad de que la cirugía, el radioyodo y los nuevos tratamientos farmacológicos busquen la máxima efectividad y minimicen los efectos secundarios.