




# Cirugía Española



[www.elsevier.es/cirugia](http://www.elsevier.es/cirugia)

## P-051 - HEMATOMA DE LA VAINA DE LOS RECTOS POR ANTICOAGULANTES: ¿CUÁNDO OPERAR Y REINTRODUCIR LA ANTICOAGULACIÓN?

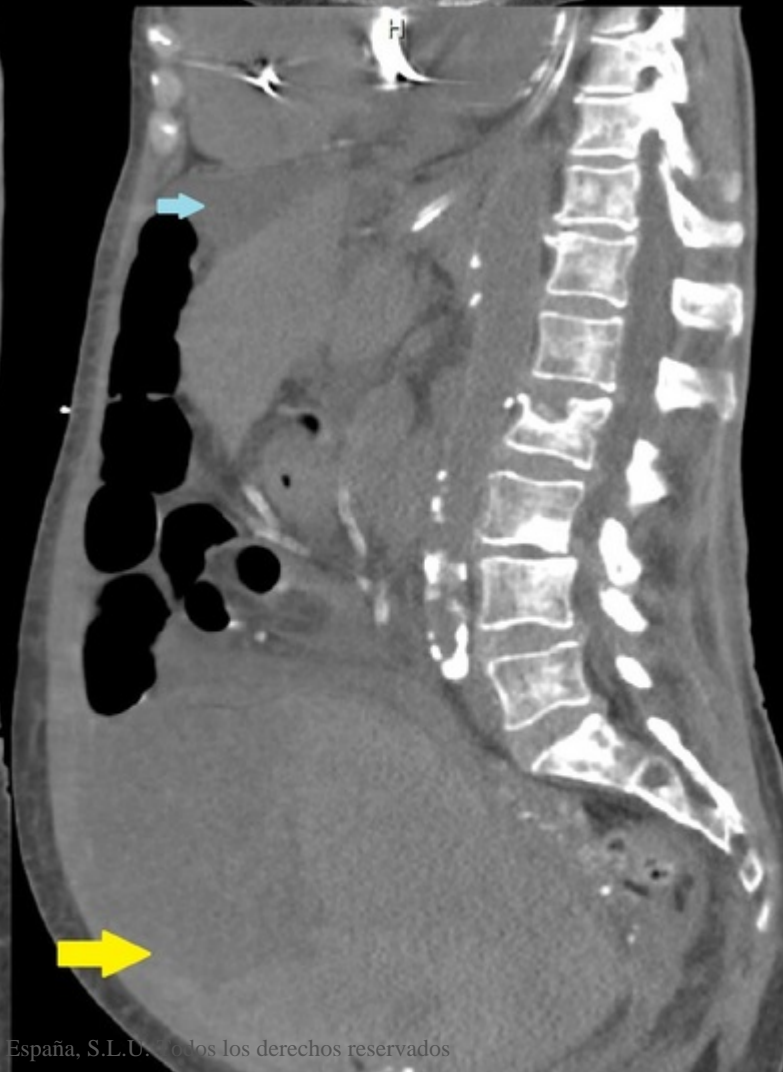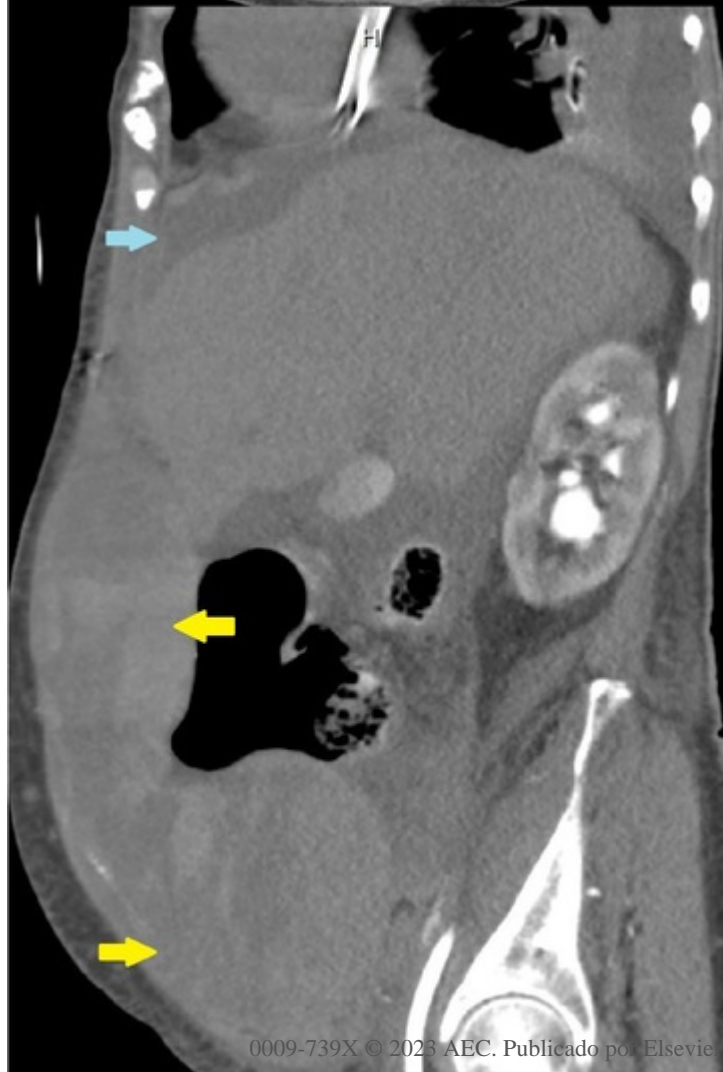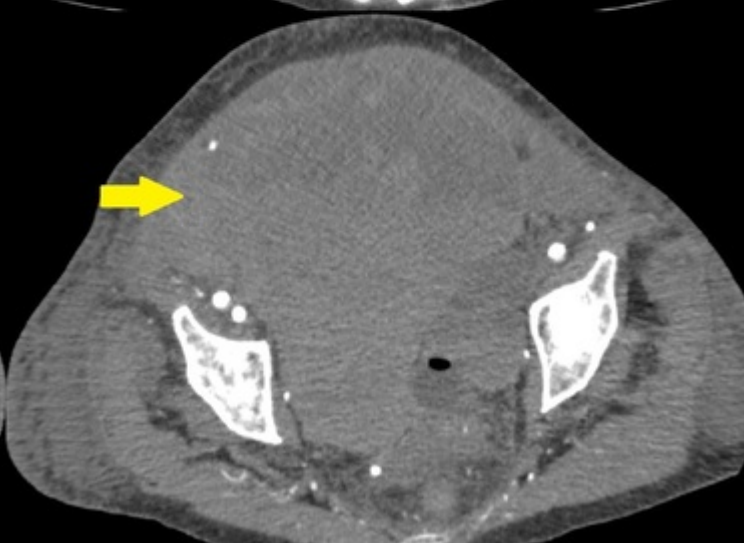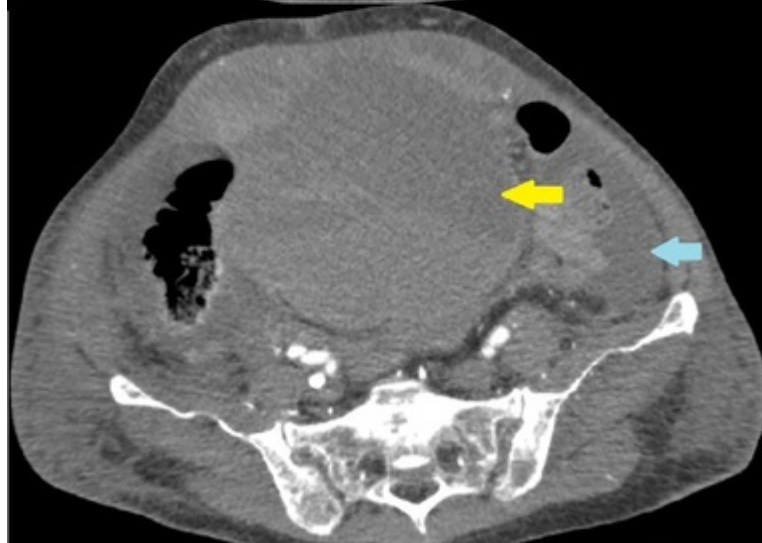
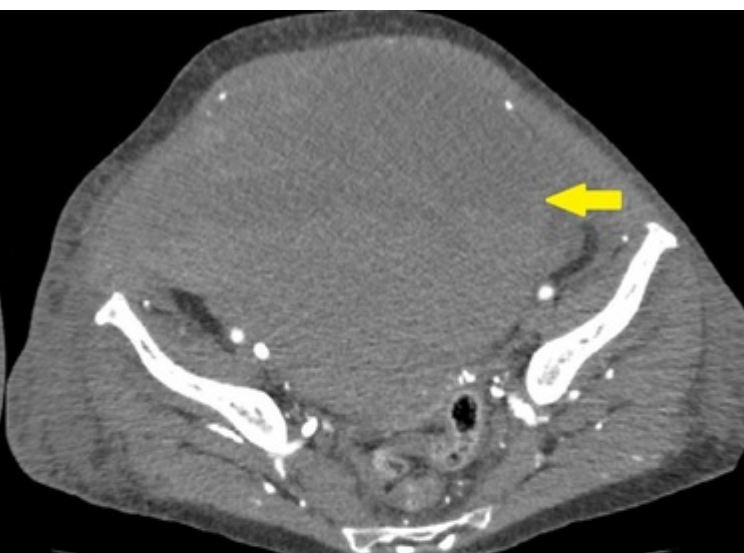
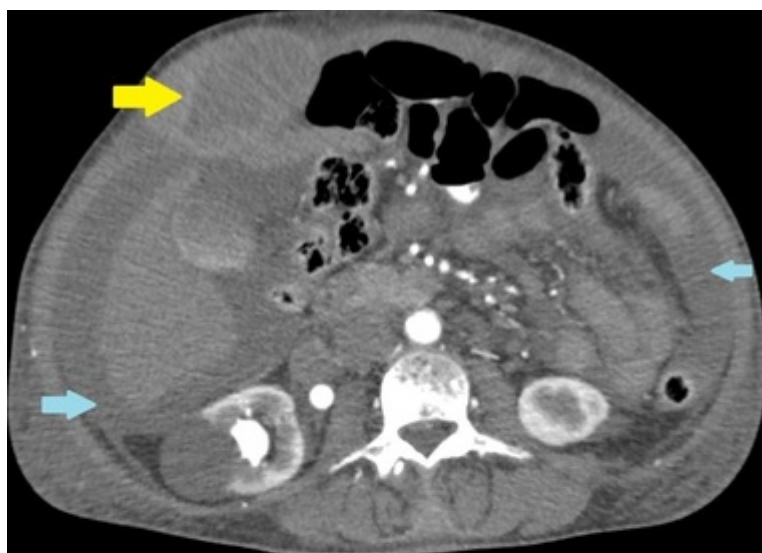Díaz Candelas, Daniel Alejandro; Bajawi, Mariam; Gorini, Ludovica; Picardo Gomendio, Maria Dolores; Arellano González, Rodrigo; Sun, Wenzhong; Gemio del Rey, Ignacio Antonio; de la Plaza Llamas, Roberto

Hospital Universitario, Guadalajara.

### Resumen

**Introducción:** La acumulación de sangre dentro de la vaina de los rectos es derivada de una disrupción de los vasos epigástricos inferiores al penetrar en el músculo y una hemostasia inefectiva. Puede ser consecuencia de un traumatismo, cirugías o de forma espontánea en pacientes en tratamiento con anticoagulantes o antiagregantes. Otros factores de riesgo implicados son las personas de edad avanzada, mujeres, condiciones médicas crónicas como la cirrosis, la hipertensión arterial, la enfermedad renal crónica o enfermedades pulmonares como el asma y el EPOC. La clínica suele ser de dolor abdominal, náuseas, vómitos, fiebre y aumento de volumen. Se clasifican en 3 tipos según su extensión y su tratamiento varía según la gravedad, pudiéndose realizar manejo conservador, embolización transarterial o cirugía. Presentamos un caso de una paciente anticoagulada con hematoma espontáneo de los rectos tipo III e inestabilidad hemodinámica tratado mediante cirugía.

**Caso clínico:** Mujer de 79 años HTA, DM, cardiopatía reumática, FA, prótesis mitral metálica, anticoagulada con tinzaparina sódica 8.000 UI acude a urgencias por dolor abdominal y vómitos de 12 h de evolución. TA: 70/30 mmHg, FC: 80 lpm, satO<sub>2</sub>: 96% basal. Palpación de masa a nivel infraumbilical dolorosa. Analítica: leucocitos: 15.400/mm<sup>3</sup>, Hb: 6,7 g/dl, Hto: 20,3%, plaquetas: 293.000/mm<sup>3</sup>, AP: 72%, INR: 1,24, TTPA: 44,1", fibrinógeno: 237 mg/dl, D-dímero: 1,1 pg/ml, creatinina: 2,42 mg/dl, urea: 128 mg/dl, PCR: 54,5 mg/dl. Se solicita TAC arterial y venoso evidenciando masa pélvica de gran tamaño con contenido hemático con signos de sangrado venoso activo que sugiere hematoma de los rectos. Ingresa a UCI para reanimación y manejo conservador inicial. Se transfunden 2 CH y 2 PFC, compresión abdominal con faja y se inicia noradrenalina a 0,2 µg/kg/min. Pasadas 24 h, persiste inestabilidad hemodinámica sin rentabilización de las transfusiones por lo que se repite TAC (imagen), evidenciando la gran masa heterogénea a nivel de pelvis-hipogastrio, de mayor tamaño y con varios focos de sangrado venoso activo, el principal a nivel del recto anterior derecho y sin datos de sangrado arterial, ureterohidronefrosis derecha no presente en el estudio previo por compresión extrínseca y leve cantidad de líquido intrabdominal. Con estos hallazgos clínicos-radiológicos se decide laparotomía urgente. Se accede a la cavidad abdominal y se identifica líquido seroso de moderada cuantía y un hígado de aspecto cirrótico. Impronta hacia la cavidad abdominal gran hematoma en los espacios de Retzius, Bogros y ambos espacios retromusculares de predominio derecho. Se evacúa el hematoma por regiones y se evidencia sangrado de la vena epigástrica inferior derecha y sangrado en sábana en la región retropúbica. Se realiza hemostasia con Caiman<sup>®</sup> de ambos paquetes epigástricos inferiores y colocación de Flosseal<sup>®</sup> en la región retropúbica, consiguiendo correcta hemostasia. Se dejan dos drenajes aspirativos. La paciente evoluciona de forma favorable, reintroduciendo la anticoagulación al 4DPO, retirando los drenajes y dada de alta al 7DPO. CDC y CCI 0.



**Discusión:** El fracaso del tratamiento conservado, la imposibilidad de realizar un abordaje transarterial y la inestabilidad hemodinámica son factores que obligan a considerar el tratamiento quirúrgico. Si bien, en la literatura no está claro el momento ideal para reiniciar el tratamiento anticoagulante, este no debe demorarse, ya que las complicaciones tromboembólicas superan los riesgos de sangrado en pacientes estables sin datos de sangrado activo.